(Aus dem Königlichen Pathologischen Institut zu Breslau.
Preisgekrönte Schrift.)

Ueber die Heilungs-Vorgänge bei disseminirten infektiösen Nephritiden, insbesondere bei der Pyelonephritis ascendens.

Inaugural-Dissertation,

welche nebst beigefügten Thesen mit Genehmigung der Hohen Medizin. Fakultät der Kgl. Universität Breslau

zur

Erlangung der Doktorwürde

in der

Medizin, Chirurgie und Geburtshülfe

am

15. Februar 1902, 1 Uhr Nachmittags

in der Aula Leopoldina der Universität öffentlich vertheidigen wird

Otto Brucauff,
praktischer Arzt zu Breslau.

Opponenten:

Dr. med. **Arthur Heyn,** Assistenzarzt an der Kgl. Frauenklinik zu Breslau,
Georg Rosenberger, praktischer Arzt zu Breslau.

Berlin.
Druck von Georg Reimer.
1902.

Gedruckt
mit Genehmigung der Medizinischen Fakultät der Universität Breslau.

Referent:
Geheimer Medizinal-Rath Prof. Dr. Ponfick.

Der neunzigjährigen Nestorin der Familie Brucauff,

Fräulein Pauline Brucauff in Schmiedeberg i. Riesengeb.

in Ehrerbietung,

seinen hochbetagten Eltern

in kindlicher Liebe

gewidmet.

Ueber die Heilungs-Vorgänge bei disseminirten infectiösen Nephritiden, insbesondere bei der Pyelonephritis ascendens.

(Aus dem Pathologischen Institut zu Breslau.)
Von
Cand. med. Otto Brucauff.
(Von der medicinischen Facultät zu Breslau preisgekrönt.)

Schon lange Zeit hindurch hat der Director des hiesigen Pathologischen Institutes, Herr Professor Dr. Ponfick, die Beobachtung gemacht, dass bei einer unverhältnissmässig grossen Zahl von Pyelonephritiden eigenartige Narbenbildungen in der Nierenrinde anzutreffen seien, über deren ursächlichen Zusammenhang sich nicht ohne Weiteres volle Klarheit gewinnen liess. Allerdings hat bereits Klebs (27 [1]), S. 657) darauf hingewiesen, dass bei Pyelonephritis partielle Vernarbungen oder Schrumpfungen stattfinden. Nach ihm, und anscheinend nur auf seine Autorität sich stützend, hat Ebstein (13, S. 26) dieselbe Ansicht geäussert. E. Kaufmann (25, S. 609) sagt: „Abscesse und Infiltrations-Heerde können sich zurückbilden und in Form von schwieligem Narbengewebe ausheilen. Es entstehen dadurch zuweilen an der Oberfläche der Niere grubige Einziehungen.“ M. B. Schmidt und Aschoff (42, S. 60) betrachten es als zweifellos, dass im weiteren Verlaufe einer acuten Pyelonephritis, besonders bei deren localisirten Formen, schwielige Vernarbungen vorkommen. Dagegen erwähnt F. W. Birch-Hirschfeld[7], Orth[30], Senator[44] nichts von derartigen Vernarbungs-Processen. Nur darin sind alle Autoren einig, dass die Pyelonephritis in einen chronisch entzündlichen oder auch indurirenden Process ausgehen könne.

[1]) Die den Autornamen beigefügten Zahlen weisen auf die Literatur-Angaben und die Seite des Werkes hin.

Genügt es nun aber, lediglich diese Behauptungen und in solcher Allgemeinheit aufzustellen? Ich glaube, schwerlich. Trotzdem sind bisher, soweit mir bekannt, kaum jemals concrete Fälle[1]) berichtet worden, welche jene Angaben zu beweisen vermocht hätten. Ist es denn wirklich ein so einfacher und selbstverständlicher Vorgang, wenn eine Pyelonephritis narbig ausheilt? Ist man wohl berechtigt, eine Nierennarbe, der man bei oder nach Pyelonephritis begegnet, immer als das Residuum eines ausgeheilten Eiterheerdes zu betrachten? Darf man jeden Process, der einen derartigen Ausgang nimmt, schlechthin mit ausheilenden Vorgängen identificiren, wie sie etwa an anderen Körperstellen im Anschluss an eine Eiterung vorkommen, dort eingehend verfolgt und in ihrem Verlauf genügend bekannt sind? Lässt sich insbesondere das Auftreten von Schrumpfungsheerden im Anschluss an Pyelonephritis als eine nur natürliche Folge-Erscheinung der feineren, diese Krankheit begleitenden Vorgänge auffassen?

Fast sollte man glauben, diese Fragen bejahen zu müssen, wenn man einzig und allein die Dürftigkeit derjenigen Angaben in Rechnung zieht, welche man in Bezug hierauf in der Literatur antrifft. — Und dennoch! — In Wirklichkeit empfängt man auf alle diese Fragen und Bedenken nur verneinende Antworten. Immer neue Einwendungen drängen sich uns auf, je mehr wir bemüht sind, uns aller derjenigen Momente bewusst zu werden, welche den ganzen Process gestalten und in neue Bahnen lenken.

Wie bekannt, ist die Pyelonephritis jene eiterige Nieren-Entzündung, deren Ursprung nach der Entdeckung von Recklinghausen's[34] und den eingehenden, darauf fussenden Untersuchungen von M. B. Schmidt und Aschoff[42], — s. auch Rovsing[38] und die dort verzeichnete Literatur —, auf die Einwanderung pyogener Bakterien in die den Harn ableitenden Wege zurückzuführen ist. Einen je tieferen Einblick in Wesen und inneren Zusammenhang des Eiterungsvorganges uns nun aber die Forschungen der letzten Jahrzehnte eröffnet haben (s. Ponfick's Säcular-Artikel[31]), um so deutlicher hat sich herausgestellt, dass sowohl das Gewebs-Gleichgewicht, als auch die Integrität der Gefässwände von den verschiedenen phlogo- und pyogenen Bakterien je nach deren Individualität quanttiativ und

[1]) S. Rosenstein[27] S. 467.

qualitativ in äusserst verschiedener Weise ungünstig beeinflusst wird. Hiermit indess nicht genug, variirt die Wirkung auch je nach dem speciellen Orte, nach dem Organe, an welchem das Virus jeweils zur Geltung gelangt. In überraschend hohem Maasse wird sie sogar beherrscht von einer Summe örtlicher Factoren, welche Ponfick unter dem Namen „Genius loci" zusammenfasst.

Bringen wir diese Momente auch hier gebührend in Anschlag, so können wir vollends nicht daran zweifeln, dass die aufgeworfene Frage sorgfältigster Beleuchtung bedarf, ehe wir uns in dem einen oder anderen Sinne zu entscheiden vermögen. Denn ihre Beantwortung hat die Kenntniss aller der Besonderheiten zur Voraussetzung, welche sich aus der Wechselwirkung zwischen den hier thätigen Mikroorganismen einerseits, der eigenartigen Empfänglichkeit und Reactionsweise des Nierengewebes andererseits ergeben müssen.

Von der hierdurch angeregten Prüfung waren offenbar alle diejenigen Krankheits-Processe von vornherein auszuschliessen, bei welchen das gesammte Organ typischer Schrumpfung anheimfällt.[1]) Zu dieser grossen Gruppe gehört zunächst die diffuse Atrophie, wo eben das allgemeine Betroffensein sämmtlicher Parenchym-Bestandtheile in schlagendster Weise auf die hämatogene Natur des Leidens hinweist. In vollem Einklange mit solcher Art ihres Ursprunges steht die immer von Neuem zu bekräftigende Thatsache, dass die in Rede stehende Form, mag sie sich nun als Granular- oder glatte Atrophie darstellen, stets beide Nieren heimsucht.

Demgegenüber lässt sich für die Pyelonephritis, obwohl aus begreiflichen Ursachen auch sie am häufigsten doppelseitig auftritt, doch keinesfalls bestreiten, dass sie unter bestimmten Umständen, z. B. bei Nephrolithiasis, auch nur eine Seite befallen kann.

Bei jener diffusen und doppelseitigen Schrumpfung also ist das Organ stets verkleinert und die Consistenz seines Gewebes derber. Die Oberfläche ist bald mehr, bald weniger grubig vertieft und im Bereiche der Gruben stärker geröthet. Das Parenchym ist theils völlig normal, theils compensatorisch hypertrophisch,

[1]) Vgl. zum Folgenden No. 30, 48, 44, 11, 25, 27 der Literaturangabe.

theils so vollständig in Granulations- oder Narbengewebe umgewandelt, dass die ursprüngliche Gewebs-Structur kaum noch kenntlich geblieben ist. Die Epithelien der Tubuli contorti sind verkleinert, oft völlig verschwunden, die Glomeruli theils verödet, theils faserig umgebildet. Das interstitielle Bindegewebe ist reichlich vermehrt und vielfach kleinzellig infiltrirt.

Es bedarf wohl nicht der ausdrücklichen Hervorhebung, dass das hiermit geschilderte Bild in keinem der unten in Tabelle I aufgeführten Fälle auch nur andeutungsweise gefunden worden ist.

Sieht man von dieser Form diffusen, weil hämatogenen Schwundes ab, so bleiben noch diejenigen Schrumpfungen auszuschliessen, welche aus allgemeinen Erkrankungen der Arterienwände hervorgehen. Es ist dies einmal die, welche auf amyloider Entartung beruht, sodann die durch Arteriosklerose bedingte.

Bei der amyloiden Schrumpfniere, welche in der Regel doppelseitig auftritt, ist das Charakteristische die meist schon makroskopisch in die Augen springende glasige Beschaffenheit der Gefässwände. Vollends mittels des Mikroskops ist der Sitz der Krankheit in diesen stets nachzuweisen. Wenngleich nicht immer zu allererst, so doch stets am intensivsten sind die Wandungen der Glomerulus-Capillaren glasig verdickt, ihre Kerne meist undeutlich. Das interstitielle Gewebe ist fast ausschliesslich um die Bowman'schen Kapseln herum verdichtet; Cylinder fehlen selten. In so schweren Fällen, dass der Process bereits zu Schrumpfungen geführt hat, wird sich sein besonderer Charakter sonach schon ohne Zuhilfenahme der Reaction mit Lugol oder Methylviolett unschwer erkennen lassen. Auch von dieser amyloiden Nephritis kann in keinem der beobachteten Fälle die Rede sein.

Was die arteriosklerotische Schrumpfung betrifft, so war Folgendes zu berücksichtigen: Ausgangspunkt der Krankheit sind dabei die Nierenarterien, deren Wand-Verdickung regelmässig nur Theilerscheinung allgemeiner Arteriosklerose ist. Hier können, aber müssen nicht beide Nieren befallen sein. Das typisch ergriffene Organ zeigt an seiner Oberfläche, bald über grössere, bald über kleinere Bezirke ausgedehnt, grobe Höcker. Auf dem Durchschnitte treten, meist schon für das blosse Auge sichtbar, die starren Arterien mit klaffendem Lumen aus der

verschmälerten Rinde hervor. Auch mikroskopisch wird das Bild von den sklerotischen Gefässen beherrscht. Deren Wände sind oft so stark verdickt, dass die Lichtung auf ein Minimum beschränkt ist, und in der Intima, oft zugleich Media lassen sich in den ausgesprochensten Fällen eingelagerte Kalksalze nachweisen. Die Glomeruli veröden, entarten hyalin, bilden sich faserig um und verschmelzen mit den Bowman'schen Kapseln zu einer oft verkalkten Fasermasse. In Folge dieses Untergangs der Malphigi'schen Körperchen atrophiren weiterhin die functionslos gewordenen Harncanälchen. Sie verlieren ihr Lumen, die Epithelien gehen zu Grunde, und schliesslich bleibt von den ganzen Tubuli nichts mehr wahrnehmbar. In Folge solcher allgemeiner Atrophie tritt das Bindegewebe deutlicher hervor, fleckweise durchsetzt von runden Zellen, während die Glomeruli enger an einander rücken. Reichlich sind Cylinder sichtbar, meist in den im Mark gelegenen Canälchen-Abschnitten.

Man erkennt leicht, dass es Stadien dieses Krankheits-Processes geben wird, in denen das Bild der soeben geschilderten Schrumpfung fast völlig übereinstimmt mit dem der Granular-Atrophie. Für die vorliegende Frage kam es jedoch auf die Differential-Diagnose zwischen den genannten 2 Formen nicht an[1]). Denn diejenigen Fälle, wo sich überhaupt Gefässveränderungen erheblicherer Art gezeigt hätten, wären aus beiden Gesichtspunkten auszuschliessen gewesen.

Selbst im Falle Elmers (No. 17, Tabelle I) hat die mikroskopische Untersuchung, abgesehen von dem negativen Befunde an den Arteriae renales, keinen Anhalt für Arteriosklerose ergeben.

Im Gegensatze zu den bisher beobachteten Schrumpfungs-Formen sind diejenigen, über welche ich im Folgenden berichten will, nicht nur durchaus circumscript, sondern zugleich durch die Vielfältigkeit der Dissemination ausgezeichnet. Sie entstammen einem Materiale, welches in der Zeit vom 1. Februar bis 1. October 1900 zur Beobachtung gelangt ist und unterschiedslos sämmtliche Pyelonephritiden nicht tuberculöser Natur umfasst. Unter den 17 einschlägigen Fällen, welche in der nachfolgenden Tabelle I näher geschildert sind, befinden sich

[1]) Friedemann[15].

nicht weniger als 7, nehmlich No. 7, 8, 9, 11, 15, 17, sowie No. 14, bei denen sich derartig disseminirte Narben oder Schrumpfungs-Heerde wahrnehmen liessen. Von diesen 7 sind 6 solche, in denen der Process, wenigstens an manchen Stellen, noch so floride war, dass das Nebeneinander von Nekrose und Abscedirung einerseits, Narbenbildung andererseits, wie von selber auf einen genetischen Zusammenhang dieser beiden Arten von Heerden hinlenkte. Bei einem hingegen, No. 14, stellten die Narben die einzige Veränderung dar, welche die Niere überhaupt aufwies. Somit hätte ihr Ursprung leicht unenträthselt bleiben können, wäre es nicht durch das Auffinden einer Pyelitis, Cystitis und Ureteritis gelungen, auch für diese Narben eine greifbare ätiologische Grundlage zu gewinnen.

Rechnet man diese positiven Befunde procentual um, so ergiebt sich, dass auf 100 Fälle von Pyelonephritis etwa 38, oder unter Hinzurechnung der No. 14, etwa 41 mit Narbenbildungen kommen. Diese Zahlen müssen um so höher veranschlagt werden, als, wie oben bereits betont, alle augenscheinlich tuberculösen Pyelonephritiden keine Aufnahme in die Tabelle gefunden haben. Und doch soll nach Israel[23] von allen eiterigen Nierenprocessen ein Dritttheil tuberculöser Natur sein.

Die Betheiligung der Geschlechter an der Krankheit ist keine ganz gleiche. Nach Tabelle I kommen auf 7 weibliche 10 männliche Personen. Könnte dieses Verhältniss bei der nicht eben grossen Beobachtungsreihe leicht auf Zufall beruhen, so lehrt doch eine weit umfassendere Statistik nicht minder, dass sich die geringere Betheiligung des weiblichen Geschlechtes keineswegs bezweifeln lässt. Ziehen wir nehmlich die Zeit vom 1. April 1896 bis 1. Februar 1900 (Tabelle II) zu Rathe, welche mit gutem Bedachte durchaus unabhängig von der eigenen Beobachtungszeit ausgewählt ist, so ergiebt sich, dass von den insgesammt 77 secirten Patienten mit ascendirender Pyelonephritis nicht tuberculöser Natur nur 31 dem weiblichen, 46 hingegen dem männlichen Geschlecht angehört haben.

Das Ueberwiegen des letzteren über das erstere im Verhältniss von 3:2 ist wohl wesentlich auf die verschiedene Länge der männlichen und weiblichen Urethra, sowie darauf zurückzuführen, dass beim Mann ausserdem die Prostata in Betracht kommt. Liegt

hierdurch doch für den Mann viel eher die Möglichkeit einer mechanischen Behinderung des Urinabflusses und folgeweiser Urinstauung vor, derjenigen Ursache, welche das Erkranken der Niere in erster Linie begünstigt. Andererseits ist die aus welchem Grunde immer afficirte Blase einer erfolgreichen Therapie beim Manne nicht so leicht zugänglich, wie beim Weibe.

Mit Bezug auf das Alter ergiebt Tabelle I, dass in keiner meiner 17 Beobachtungen der Patient weniger als 24 Jahre alt war. Auch unter den 77 in Tabelle II bezeichneten Fällen, welche dem bezeichneten 4jährigen Zeitraume entnommen sind, fand sich nur ein einziger jugendlicher. Hier handelte es sich um ein Kind mit Blasensteinen im Alter von $1\frac{1}{2}$ Jahren. Alle anderen 76 betrafen Patienten, deren Alter zwischen 20 und 84 Jahren schwankte. Der Grund für die Nichtbetheiligung der ersten 2 Jahrzehnte dürfte jedoch nicht in einer geringeren Empfänglichkeit des jugendlichen Körpers für die ungünstigen, die Krankheit bedingenden Einflüsse zu suchen sein. Vielmehr wird man Senator[44] (S. 324) darin zustimmen müssen, dass jüngere Personen den am häufigsten vorkommenden Ursachen der Krankheit überhaupt nur selten ausgesetzt sind. Kein Zweifel also, dass man dem mittleren und höheren Alter eine Prädisposition für ascendirende Pyelonephritis zuzuschreiben hat.

Allein wenn wir auch die in den Verhältnissen des Kindesalters wohl begründete Thatsache gebührend in Anschlag bringen, dass die einschlägigen Erkrankungen, also auch consecutive Narbenbildungen, bei jugendlichen Individuen so selten beobachtet werden, so bleibt doch ein weiterer Punkt der Aufklärung bedürftig. Gerade bei den 6 jüngsten der von mir beobachteten Patienten im Alter von 24—37 Jahren fanden sich nehmlich keinerlei Schrumpfungen. Hierdurch wurde ich angeregt, die Statistik des bereits mehrfach erwähnten Zeitraumes auch im Hinblicke auf die Frage zu durchmustern, welchen Einfluss das Lebensalter auf Narbenbildungen in der Niere bei oder nach ascendirender Pyelonephritis ausübe. Leider hatte diese Prüfung indess ein indifferentes Ergebniss. Denn in den 77 Fällen (Tabelle II) sind nur 3 mal Narben oder Einziehungen gefunden worden, und zwar bei Patienten von 36, 37 und 84 Jahren. Ich sage absichtlich „gefunden“, weil nach meinen Erfahrungen

Tabelle I.

Laufende No.	Name	Alter	Zeit des Todes	Zeit d. Section	Krankheit
1	Wittrich, Ernest.	24	14. VI.	15. 1900	Ekzema faciei et utr. manus. Cystit., Pyelonephritis.
2	Schulze, Pauline	29	23. III.	24. 1900	Cystitis purulenta hämorrhagica.
3	Berndt, Richard	35	19. VI.	20. 1900	Pyelonephritis.
4	Fiolka, Luise	36	20. VII.	21. 1900	Cystitis, Pyelonephritis asc. dextr.
5	Günther, Martha	37	3. III.	5. 1900	Carc. uteri cum perforat. in vesic. urin.
6	Wolff, Wilhelm	37	4. III.	5. 1900	Carc. recti recid.
7	Lachmann, Aug.	41	2. IV.	3. 1900	Cicatr. urethr., Strict. urethr., Cystitis purul. häm., Ureterit. asc., Pyelonephritis.
8	Mynareck, Eman.	45	31. V. 7 U. a.	31. 1900 10½ U. m.	Cystolithiasis.
9	Erdmann, Ludw.	46	9. VII.	10. 1900	Tb. pulm. Tabes dors. incip.
10	Schäfer, Adolf	48	27. III.	28. 1900	Spondyl. tuberc., Cystitis, Pyelonephritis.
11	Ende, Hugo	51	20. II.	21. 1900	Fract. rami asc. oss. pub. fere sanat. ant. mens. VI.
12	Dorn, Mathilde	52	6. VI.	6. 1900	Hämorrhag. inveter. capsul. intern. utr.
13	Seidel, Johanna	54	26. VI.	27. 1900	Carc. omenti major. et peritonaei.
14	Lummel, Therese	62	25. II.	26 1900	Pyelitis et Cystit.
15	Kolley, Karl	65	8. VII.	9. 1900	Prostatit. purul., Pyelonephr., Encephalomalacia.
16	Weidlich, Franz	69	15. VI.	16. 1900	Papilloma vesicae urinar.
17	Elmers, Wilhelm	71	6. VII.	7. 1900	Arteriosklerosis univers.

Tabelle I.

Todesursache	Narbenbefund	Mikroorganismen-Befund			Urin		Bemerkungen
		Basische Anilinf.	Gram	T. B.	sauer	alkalisch	
Pyelonephritis, apostematosa, Sepsis.	—	+	—	—	?	?	
Pyelonephritis asc. cum absc., peripheric. ren. utr.	—	+	—	—	?	?	
Pyelonephritis.	—	+	+	—	?	?	
Cystitis, Pyelonephritis asc. dextr.	—	+	—	—	?	?	
Gangraen. pulm.	—	+	+	—	?	?	Pyelon. dextr.
Pyelon. sin.	—	+	—	—	?	?	
Pyelonephr. pur. häm., Degener. adiposa renum gravis.	+	+	+	—	—	+	
Pyelonephritis ascendens.	+	+	—	—	—	+	
Pleurit. häm. tuberc. dextr.	+	+	—	—	—	+	Cystitis in sanat., Pyelonephritis asc. circumscr. renum. Blatt 40—46.
Spondyl. tuberc., Cystitis, Pyelonephritis.	—	+	—	—	?	?	Hypernephroma ren. dextr., Pyelon. bilater.
Oedema pulmonum.	+	+	—	—	—	+	Cystitis, Pyelonephrit. asc. dupl.
Broncho-pneumonia duplex., Pyelonephr. ascendens.	—	+	—	—	?	?	Cystitis haemorrh. Pyelonephr. asc.
Pyelonephrosis dextra.	—	+	+	—	?	?	
Myocarditis fibrosa.	+	+	—	—	—	+	Cicatrices superfic. ren.
Broncho-pneumonia.	+	+	+	—	+	—	Cystitis gangraen. haem. Pyelonephr. gangr.
Pyelonephritis apostematosa, Oedema pulm.	—	+	+	—	?	?	
Apoplexia cerebri.	+	+	+	—	+	+	Pyelonephritis.
	7+						

die Narben oft so geringfügig sind, dass man mindestens die kleinen und unscheinbaren übersehen kann. Wiederholt hatte ich sogar Gelegenheit festzustellen, dass es zweifellose Narbengebilde giebt, die sich nur mit Hülfe des Mikroskopes nachweisen lassen.

Tabelle II.

Jahrgang	Zahl der secirten Pyelonephritiden	Mindest-Alter Jahre	Höchstes Alter Jahre	Bemerkungen
1. April 1896 31. März 1897	9	26	77	
1. April 1897 31. März 1898	18	1½	81	Kind mit Blasenstein, 1½ Jahr alt, dann folgt gleich 36 Jahre!
1. April 1898 31. März 1899	21	23	84	
1. April 1899 31. Januar 1900	29	20	84	
	77	1½	84	

Wenngleich es somit durchaus wahrscheinlich ist, dass die Zahl der Fälle, wo Narben wirklich vorhanden waren, grösser gewesen sei, als sie sich in jener beliebig herausgegriffenen Statistik darstellt, so lässt sich doch nicht in Abrede stellen, dass die sicheren Thatsachen, welche sie mir an die Hand giebt, zur Lösung der mich hier beschäftigenden Frage nichts beizutragen vermögen.

Sonach blieb ich einzig und allein auf meine eigenen Befunde angewiesen und kann lediglich die aus diesen zu ziehenden Schlussfolgerungen wiedergeben. Dabei bin ich mir sehr wohl bewusst, dass die Beobachtungsreihe, über welche ich zur Entscheidung der oben aufgeworfenen Frage verfüge, nur eine beschränkte ist. Allein Angesichts der, wenn auch zufälligen, so doch nun einmal nicht wegzuleugnenden Thatsache, dass bei nicht weniger als den sechs jüngsten Patienten keine Narben zur Entwicklung gelangt waren, drängt sich unwillkürlich die Vermuthung auf, dass die ascendirende Pyelonephritis desto eher schwer, ja

lethal verlaufe, je jünger das von der Krankheit befallene Individuum sei. In je höheren Jahren dagegen ein Patient von dem Krankheits-Processe heimgesucht werde, desto eher liege die Möglichkeit narbiger Ausheilung vor, insoweit jene fibrösen Residuen überhaupt auf Pyelonephritis bezogen werden dürfen und nicht etwa irgend welchen begleitenden Erkrankungen zuzurechnen sind.

Um hierüber ein endgültiges Urtheil zu gewinnen, bedarf es offenbar noch ausgedehnteren Erfahrungen. Was das vorliegende Material anlangt, so mag es an dieser Stelle genügen, Folgendes hervorzuheben: Bei den 6 jüngeren Personen, wo jede Narbenbildung vermisst wurde, war entweder die Grundkrankheit so schlimm (Carcin. uteri in vesicam perforans), oder aber die Pyelonephritis selbst so schwer oder stürmisch, dass dem Nierengewebe offenbar weder Kraft noch Zeit zu erfolgreicher reactiver Thätigkeit übrig blieb. Auf der anderen Seite wird bei den allerdings älteren Patienten, wo sich neben Abscessen auch Narben entwickelt hatten, die Schilderung des Nieren-, wie des allgemeinen Befundes den Beweis liefern, dass die Annahme etwaiger Präexistenz der fraglichen fibrösen Residuen und deren Ableitung aus anderen Quellen hier ausgeschlossen ist.

Bevor ich nunmehr auf den mikroskopischen Befund derjenigen 7 Fälle eingehe, in denen Narben zu constatiren waren, No. 7, 8, 9, 11, 14, 15, 17 Tabelle I, möchte ich über die von mir beobachtete Technik kurz Folgendes anführen: Die umfänglichen Untersuchungen der letzten Jahre von Hauser[20], A. Birch-Hirschfeld[8], Rovsing[38] über das postmortale Eindringen von Bakterien in innere Organe, haben m. E. zur Evidenz dargethan, dass auf culturell bakterielle Ergebnisse, insoweit sie von Leichentheilen stammen, nur geringes Gewicht zu legen ist. Da ich mit Ausnahme von 2 Fällen — No. 8 und 12 Tabelle I — überhaupt nicht in die Lage kam, früher als 12—15 Stunden post mortem abzuimpfen, so erübrigten sich Culturversuche schon aus diesem Grunde. Es kam jedoch noch der von Rahlff[33] mitgetheilte Umstand hinzu, der mich bestimmte, nur ausnahmsweise eine Cultur anzulegen. Rahlff hat nachgewiesen, dass in erstarrenden Medien der Bacillus coli das Aufkommen anderer Bakterien verhindert. Der positive oder negative Ausfall des Culturversuches konnte so keinen Ausschlag geben bei der Frage,

ob es sich um eine parasitäre oder aparasitäre Krankheit handle. Trotzdem musste der mikroskopische Nachweis von Mikroorganismen dort von maassgebender Bedeutung bleiben, wo sie sich in deutlicher Wechselwirkung mit Gewebs-Reactionen vorfanden.

Nur in einem Falle, Mynareck No. 8 Tabelle I, habe ich Bouillon- und Gelatine-Culturen angelegt. Ich verfuhr dabei in der Weise, dass ich die noch in der Kapsel befindliche Niere unter Vermeidung jeden Druckes in sterilem Wasser gründlich wusch, die Kapsel an einer vorher kauterisirten Stelle mit sterilem Wasser durchschnitt, sie mit sterilen Pincetten ein Stück abzog, mit einem zweiten sterilen Messer auf den am Rande der Narbe gelegenen Eiterheerd einschnitt und abimpfte.

Die Härtung der histologischen Präparate erfolgte in Alkohol, die Einbettung, der Serienschnitte und Bakterien-Färbung halber, vorwiegend in Paraffin, aber auch in Celloidin. Frisch geschnitten, theils ungefärbt, theils mit Alauncarmin und basischen Anilinfarben gefärbt, wurden ohne Rücksicht auf die Narbengebilde solche Stellen, von denen ich ein charakteristisches Bild des Krankheits-Processes erwarten konnte, um dieses thunlichst sofort festhalten zu können. Die Paraffin-Serienschnitte klebte ich in der bekannten Weise mit angewärmtem Wasser auf die Objectträger. Die histologische Färbung wurde, abgesehen von Specialfärbungen überwiegend, nach van Gieson, da und dort mit Hämatoxylin-Eosin, die bakterielle mit basischen Anilinfarben, nach Löffler, Semenowitz-Marzinowsky[1]), Gram, zum Theil nach Vorfärbung mit Pikrocarmin ausgeführt. Auf Tuberkelbacillen färbte ich gleichfalls nach Gram (24 stündig), theils auch nach der bekannten Carbolfuchsin-Corallin-Methylenblau-Methode.

Die in Celloidin eingebetteten Objecte wurden meist nur zu histologischen Färbungen benutzt. Wo es mir geboten erschien, auch hier bakteriell zu färben, klebte ich die durch Einbringen in Aether-Alkohol ihres Celloidins entledigten Schnitte nach Unna[2]) oder Ribbert[3]) auf die Objectträger auf.

[1]) Heym[21], S. 49.
[2]) Günther[18], S. 95.
[3]) Lehrbuch[35], S. 63.

Befunde.

A.

Die Fälle, in denen nach Gram gefärbte Kokken sich gefunden haben, Lachmann, Ende, Lummel, Elmers, No. 7, 11, 14, 17 Tabelle I, lassen folgenden Befund erheben.

Fall Lachmann, No. 7 Tab. I. Krankengeschichte. Der 41jähr. Maurer empfand seit August 1899 Beschwerden beim Urinlassen, Harndrang ohne genügende Entleerung. Am 18. Februar 1900 trat Anurie ein. Bei seiner Aufnahme im Städtischen Allerheiligen-Hospital am 19. Februar 1900 wurden Stricturen in der Urethra festgestellt. Der stinkende, trübe Urin ist alkalisch und enthält grosse Mengen weisser Blutkörperchen und Cylinder.

Therapie: Dauerkatheter, Bärentraubenblüthenthee, Salol, Blasenspülungen.

28. Februar Besserung, Katheterwechsel. 5. März Katheter entfernt. 10. März Urinlassen leidlich. Urin-Beschaffenheit wie am 19. Februar. 25. März seit einigen Tagen Temperatur-Erhöhung bis 40°, starke Schmerzen, Urin-Retention, Infiltration am Damme, Incision. 26. März Urethrotomia externa. Eröffnung eines grossen periurethralen Abscesses. Temperatur darauf normal. 27. März Blut im Urin. 3 Blasenspülungen. Campher. Urämie. Mit der klinischen Diagnose: Strictura urethrae, Cystitis, Pyelitis wird der am 2. April Verstorbene am 3. April secirt.

Sections-Protocoll. Krankheit: Strictura urethrae, Cystitis purulenta hämorrhagica, Ureteritis ascendens, Pyelonephritis.

Todesursache: Pyelonephritis purulenta hämorrhagica; Degeneratio adiposa renum gravis.

Diagnose: Pleuritis adhäsiva. Urethrotomie-Wunde.

Herz und Lungen ohne Besonderheiten.

Milz leicht vergrössert, wenig blutreich.

Nieren: Linke Niere etwas grösser, als die normal grosse rechte. An der Oberfläche beider verschieden grosse und verschieden gestaltete Einziehungen, bald mehr flach unregelmässig, bald mehr tief, rund. Auf dem Durchschnitte Parenchym trübe und diffus gelblich.

Beide Nierenbecken, mässig erweitert, enthalten links mehr hämorrhagische, rechts graugrünliche, dickflüssige Massen.

Beide Ureteren, links mehr als rechts, leicht erweitert. Schleimhaut links mehr injicirt, als rechts. Links mehr hämorrhagische, trübe, dicke, rechts graugrünliche, mit kleinsten grauen bis graugelblichen Partikeln untermischte Flüssigkeit. Rechter Ureter in halber Höhe durch Verwachsung mit dem umgebenden Gewebe abgeknickt.

Harnblase enthält etwa 100 ccm reinen, dickflüssigen, theils geronnenen, urinös riechenden Blutes. Schleimhaut mit Blut bedeckt, schmutzig grünlich verfärbt.

Der Befund an der Urethra ergiebt sich aus der Diagnose.

Befund: Auf der Oberfläche der normal grossen rechten Niere befindet sich, dem oberen Pol entsprechend, ein etwa Kirschkern-grosser, Höhlenartiger, in seinem Innern mit grünlichgelber, schmutziger, zäher Flüssigkeit gefüllter Hohlraum, dessen Wände lacerirt erscheinen. Beim Abziehen der Kapsel war dieser Heerd augenscheinlich eröffnet worden. Gegen die Mitte der Niere zu sieht man mehrere kleine, dicht bei einander liegende, gelblich durchschimmernde Heerdchen, welche Eiter enthalten. Unmittelbar neben ihnen ist eine leicht spitzwinklig eingezogene, in ihrer nur mässigen Tiefe schmutzig-graugelbliche Stelle sichtbar von etwa $\frac{1}{2}$ cm Länge und kaum 3—4 mm Breite. Auf der Schnittfläche zeigt sich, dass der Heerd am oberen Pol sich bis gegen die Mitte des Markkegels ausdehnt, während die Papille völlig intact erscheint. Auch die anderen Heerdchen breiten sich bis in die Markkegel aus. Die entsprechenden Papillen bieten normale Verhältnisse.

Die histologische Untersuchung hat Folgendes ergeben: Entsprechend dem Heerde am oberen Pol ist die Rinde und ein Theil des Markes völlig vernichtet. Aber auch die Papille selbst lässt kaum mehr etwas von normaler Structur erkennen. Multinucleäre Leukocyten, dazwischen körnige Massen, Gewebsfetzen, bedecken das Gesichtsfeld in solchen Mengen, dass kaum hier und da noch das bindegewebige Gerüst des ursprünglichen Gewebes erkennbar ist.

Schon makroskopisch sieht man in den den multiplen Heerden entsprechenden Schnitten kleine und grössere, scharf durch stärkere Tinction bald rundlich, bald oval, bald ganz unregelmässig abgesetzte Bezirke, die zum Theil confluiren, zum Theil bis an die Nieren-Oberfläche reichen. In ihrer Mitte ist die Färbung schwächer, als ausserhalb. Diese Heerde erweisen sich als demarkirend abgesetzte Eiterheerde. Sie enthalten in ihrer Mitte meist noch ein bindegewebiges Netz mit wenig Kernen, multinucleäre Leukocyten, Detritus und dunkle Haufen, welche bei Gram'scher Färbung sich als Kokkenhaufen erweisen. Die dunkel gefärbten Randzonen entsprechen grossen Mengen von Leukocyten, zwischen denen jedoch auch grosse, länglich-ovale Kerne wahrnehmbar sind. Nach aussen von diesen Zonen zwischen den einzelnen Heerdchen und bis tief in das Mark hinein sind nur selten Inseln normalen Nierengewebes vorhanden. Das Bindegewebe tritt hier stärker hervor. Die Glomeruli sind im Zerfall begriffen, von Leukocyten erfüllt, oft kaum noch als solche kenntlich. Die Epithelien der Harncanälchen sind nur da und dort noch sichtbar, zuweilen zusammengefallen, zuweilen von ihrer Propria abgehoben, oder in Losstossung begriffen, oft frei innerhalb der Propria liegend, mit schlecht gefärbten Kernen. Ab und zu sieht man ein noch leidlich erhaltenes Epithel, hyaline Cylinder und rothe Blutkörperchen in den Lumina von Canälchen und im Zwischengewebe. Im Mark finden sich einzelne rundliche und spindelige Heerde, welche, um Harncanälchen gelegen, schlecht gefärbte Epithelkerne und Leukocyten-Ansammlungen zeigen.

Im Bereiche der Narbe liegt ein etwa dem Durchmesser eines Glomerulus in der Breite entsprechender, nach der Tiefe zu doppelt so weit sich ausdehnender Bezirk, welcher unter stärkerer Bindegewebsbildung lediglich kleine, runde Zellen erkennen lässt. An seinem centralen Ende befindet sich ein in faseriger Umbildung begriffener Glomerulus. Derartig kleinzellig infiltrirte bindegewebige Heerde, in deren näherer Umgebung die Harncanälchen-Epithelien zu degeneriren beginnen, von nie mehr, als etwa doppelter bis vierfacher Grösse intacter Glomeruli, finden sich in der Nähe der Narbe häufig in der Rinde zerstreut. Sie schliessen meist ein bis zwei verödete Glomeruli in sich. Seitlich von der Narbe, nach der Gegend der oben beschriebenen Eiterheerde zu, sind einige rundliche Heerde sichtbar. Hier erkennt man deutlich innerhalb der grossen Menge von Leukocyten sowohl nekrotisirende Harncanälchen, als auch im Zerfall begriffene Glomeruli. Die Leukocyten-Invasion grenzt sich überall durch stärkere Ansammlung gegen den Heerd ab. Von dieser Grenzlinie aus sind Leukocyten-Bahnen auf unregelmässigen Wegen im Zwischgewebe verfolgbar bis hinein in das Lumen benachbarter Harncanälchen, ja auch bis zu den nächsten Glomeruli, deren Capillaren zum Theil von ihnen erfüllt sind. Austritt rother Blutkörperchen in das interstitielle Gewebe und in benachbarte erweiterte Harncanälchen findet sich da und dort in der Nähe der Narben.

Im Uebrigen ist das Nierengewebe bis auf stellenweise Erweiterung der Tubuli contorti und Trübungen der Harncanälchen-Epithelien normal. In den Lumina der Harncanälchen sind vielfach feinkörnige Massen enthalten, die als Eiweiss (Alkohol-Härtung!) anzusprechen sind.

Eine Vermehrung des interstitiellen Bindegewebes ist weder in der Rinde, noch im Mark, wo gleichfalls einige der geschilderten frischen Heerde sichtbar sind, nachweisbar. Ebenso wenig ist eine solche in den sich völlig normal erweisenden übrigen Nierenpartien zu constatiren.

Die Fibrin-Färbung ist negativ.

Die mikroskopisch-bakterielle Untersuchung ergiebt in allen Heerden das Vorhandensein von Kokkenhaufen, welche sich nach Gram färben. In den am weitesten fortgeschrittenen Eiterheerden liegen sie fast nur mehr vereinzelt, zählbar, in der äusseren Zone. Gonokokken haben sich nicht gefunden. Ueberall in den frischen Entzündungsheerden sind die Kokken noch innerhalb der Harncanälchen liegend nachzuweisen.

Ausstrich-Präparate ergeben Staphylokokken.

Fall Ende, No. 11 Tab. I. Krankengeschichte. Der 51jährige Gutsbesitzer erlitt am 9. September 1899 ein Trauma, dessen Folgen Bruch des rechten Unterschenkels, Beinquetschung, Blutharnen, Urinträufeln, Schmerzen in der rechten Leistenbeuge waren. Hier entstand eine nach mehreren Wochen nach Aussen aufbrechende Eiterung. Eiterheerde am Scrotum und Penis-Rücken. Bei seiner Aufnahme in die Kgl. Chirurgische Klinik hierselbst am 9. Januar 1900 waren Puls und Temperatur normal.

In der rechten Inguinalbeuge und am Damm fanden sich Narben. An letzterer Stelle und am Penis Fisteln, aus denen Harn träufelt. Bei Rectal-Untersuchung ist links im Becken ein Infiltrat fühlbar.

Der Urin ist trübe, alkalisch, enthält viel Sediment, Leukocyten und Blasen-Epithelien. Katheterisiren gelang nicht.

Therapie: Salol und Bäder.

Am 17. Januar Operation. Eröffnung der Fistelgänge. Katheter-Einführung vom Damm aus. Blasenspülungen. Temperatur steigt. 4. Februar Besserung. Temperatur geht zurück. 6. Februar Einlegen eines T-Rohres. 9. Februar Durchfälle, per rectum wird Prostata-Abscess nachgewiesen. 10.—14. Februar $\frac{1}{4}$ pCt. Eiweiss im stark alkalischen Urin. Blasenkatarrh weniger stark. Leukocyten, Epithelien. 15. Februar Somnolenz. Blasenspülungen mit Argent. nitr., Kochsalz-Infusion. 18. Februar nach täglichen Argent.-Spülungen Besserung. 20. Februar Exitus, Lungenödem.

Die Temperatur betrug nur am 9. Februar fast 40°, sonst unter 38°. Der Patient wurde mit der klinischen Diagnose Pyelitis, Prostata-Abscess am 21. Februar secirt.

Sections-Protocoll. Krankheit: Fractura rami ascendentis ossis pubis fere sanata ante menses VI, Abscessus praevesicalis e laceratione partis membranaceae urethrae.

Todesursache: Oedema pulmonum.

Diagnose: Tumor lienis, Fistula regionis perinaei in vesicam urinariam progrediens, Cystitis, Abscessus musculares vesicae urinariae, Ureteritis, Pyelonephritis ascendens duplex.

Die Intima der Aorta fleckweise verfettet und verkalkt. Grössere Gefässe normal.

Milz vergrössert. Beim Emporheben des Darmes findet sich in einer Höhlung zwischen Rectum und Harnblase dicker, gelber Eiter.

Nieren: Beide vergrössert. Nach dem Abziehen der Kapsel sieht man über die gelbrothe Oberfläche hervorragende, grüngelb bis schwarzgrün gefärbte, Stecknadelkopf-grosse Heerde, von denen einzelne beim Abziehen der Kapsel einreissen und grüngelben, stinkenden Eiter entleeren. Auf dem Durchschnitte sieht man in der ganzen Rindensubstanz und im Mark, entsprechend den geraden Harncanälchen angeordnet, derartige grüngelbe Heerde.

Nierenbecken beiderseits mit gleichem Eiter erfüllt. Ihre Schleimhaut, wie die der Ureteren, geröthet.

Harnblase verkleinert. Hintere Wand stark verdickt. In der Muscularis mehrere Eiterheerde. Schleimhaut schwarz, stark gewulstet. Offene Verbindung zum Damm. Prostata-Gewebe schwarzgrün, fetzig. Vordere Blasenwand zerstört, prävesicaler Abscess. Von hier fistelartige Gänge, am Anus und den Tubera nach Aussen sich öffnend.

Arteriae renales nicht arteriosklerotisch.

Befund. An der Oberfläche der linken Niere sind dicht am Hilus, dem oberen Pol genähert, erheblichere grubige Einsenkungen vorhanden, welche bläulich-grau erscheinen. Das Gewebe ist hier ziemlich derb, die Rinde stark verschmälert und von einer Menge von Eiterheerden durchsetzt.

Die mikroskopische Untersuchung hat Folgendes ergeben: Abgesehen von der zuletzt erwähnten Stelle am oberen Pol, bietet das mikroskopische Bild nichts von den sonst gefundenen Eiterheerden Abweichendes. Eiterheerde bald mit, bald ohne Demarcations-Zone sind sowohl im Mark, als in der Rinde vorhanden. Sie confluiren vielfach mit einander und gehen, deutlich nachweisbar, von Harncanälchen aus, deren Lumen meist völlig mit nach Gram gefärbten Kokken vollgestopft ist. Nekrotisirung der Harncanälchen-Epithelien, leukocytäre Ansammlungen, Nekrose des gesammten Gewebes, hier und da intra- und intertubuläre Anhäufungen rother Blutkörperchen ist das Charakteristische. Nirgends sind Cylinder sichtbar.

Jene Stelle am oberen Pol bietet jedoch ein ganz anderes Bild dar. Hier sieht man rings um das Mark eiförmige Nester wohl erhaltenen Nierengewebes, dazwischen Kegel, in denen von den Rindencanälchen nichts mehr, oder nur völlig in Nekrose begriffene, schollige Reste wahrzunehmen sind. Die Rinde wird hier fast ausschliesslich von verschieden gestalteten, kleinsten nekrotischen Heerden gebildet, zwischen denen, dicht gedrängt, Glomeruli liegen. Diese sind zum Theil gleichfalls nekrotisirt, zum Theil in allen möglichen Stadien der Entartung begriffen. Zum Theil sind ihre Capillaren zusammengesunken, so dass der Kapselraum stark vergrössert erscheint. Zum Theil ist die Kapsel verdickt. Schliesslich finden sich auch solche, wo von der gewucherten Kapsel nur noch spärliche Kerne der Capillarschlingen umschlossen werden. Zwischen den das Bild beherrschenden Glomeruli und nekrotischen Heerden finden sich reichlich Leukocyten multi- und uninucleärer Form. Die leukocytären Ansammlungen sind von den keilförmigen Heerden aus tief in das Mark, ja bis zur Papillenspitze hin entlang den Markstrahlen verfolgbar, so dass das Färbungsbild, grob schematisch, etwa zwei neben einander liegenden gothischen Fenstern vergleichbar ist. Die Fenster selbst zeigen geringe oder keine Gewebs-Veränderungen und entsprechen den Partien, die sich dann als Rindenstrahlen in das Mark fortsetzen. Die Pfeiler und die oberen Wölbungen sind die Heerdpartien. Im Mark sind die Heerde vielfach spindelig verbreitert. Dort, wo die Heerde älter sind, findet sich im Gewebe zuweilen Blutpigment. Im Mark sieht man reichlich hyaline Cylinder. Die Gefässe sind hier zum Theil erweitert, zum Theil ist ihre Wandung leicht verdickt. Weder in der Rinde, noch im Mark ist Bindegewebs-Vermehrung zu constatiren, wenngleich dasselbe, besonders im Mark, stärker hervortritt. Ueberall finden sich in den Heerden nach Gram gefärbte Kokken, die hier überreichlich die „zuführenden“ Harncanälchen (Ausführungscanälchen!) in den „Pfeilern“ ganze Strecken lang verstopfen.

Zwischen den nekrotischen Rindenheerden sind sie seltener anzutreffen. Im Hinblick auf das bei Fall Erdmann a. E. (s. unten) Gesagte möchte ich hier hervorheben, dass die Gesichtsfelder fast stets reichliche Mengen kleinster Körnchen aufweisen, aber nur bei Färbung mit Hämatoxylin, nicht bei Bakterien-Färbung. Auch ich glaube, dass es sich hier um Chromatin-Körnchen zersprengter Kerne handelt.

Im Uebrigen ist das Nierengewebe normal bis auf Verfettung und Erweiterung der Tubuli contorti in einigen Bezirken.

Die Fibrin-Färbung ist negativ.

Fall Lummel, No. 14 Tab. I. Krankengeschichte. Die 62jährige Müllerswittwe erlitt am 9. Januar 1897 und 10. April 1898 linksseitig Schlaganfälle. Bei ihrer am 4. Juni 1898 erfolgten Aufnahme in das Städtische Allerheiligen-Hospital waren die linken Extremitäten gelähmt, Urin stark alkalisch, enthielt viel Eiweiss, massenhafte Leukocyten, keine Cylinder.

2. October 1898 Incontinentia urinae et alvi.

Anfang Februar 1900 enthält der Urin bedeutende eiterige Beimengungen.

Während der ganzen Zeit des 20monatlichen Hospital-Aufenthaltes lagen die Temperaturen, abgesehen von 3—4 Spitzen bis zu 40°, unter 38°. Seit Anfang Februar d. J. macht sich eine allgemeine Temperatur-Erhebung bis 39° geltend.

Therapie: Blasenspülungen, Salol.

Mit der klinischen Diagnose: Hemiplegia sinistra, Incontinentia urinae, Cystitis, Pyelitis, Bronchopneumonia wurde die am 25. Februar 1900 Verstorbene am 26. secirt.

Sections-Protocoll. Krankheit: Pyelitis et Cystitis purulenta.

Todesursache: Myocarditis fibrosa.

Diagnose: Atrophia lienis, Perimetritis chronica, Ureteritis purulenta sin., Cicatrices superficiales renum.

Herz, Lungen ohne Interesse.

Die Intima der Aorta zeigt einige flächenhafte Verdickungen.

Milz klein, blass, derb,

Leber, Magen, Darm ohne Interesse.

Nieren: Linke Niere: Kapsel gut abziehbar, auf der Oberfläche zahlreiche, meist unregelmässig gestaltete, wenig tief gehende Einziehungen. Auf dem Durchschnitt Rinde verschmälert, im Mark einige gelbliche Partien.

Nierenbecken erweitert, lebhaft geröthet, Inhalt trübe, eitrig.

Rechte Niere wie die linke. Das Nierenbecken weniger erweitert, als links.

Linker Ureter erweitert, Schleimhaut verdickt, geröthet, vielfach mit schmutzig-braunen Auflagerungen bedeckt.

Rechter Ureter o. B.

Blase stark contrahirt, mit jauchendem, übelriechendem Inhalte erfüllt. Schleimhaut grau, von theilweise fest anhaftenden Gewebsfetzen bedeckt.

Befund: Dem protocollarischen Nierenbefunde ist nur hinzuzufügen, dass die Einziehungen durchgehends, spitzwinkelig in mässige Tiefe sich

einsenkend, bläulich- bis blaugrau-gelbliche Färbung zeigen. Die Arteriae renales sind nicht arteriosclerotisch.

Die mikroskopische Untersuchung hat Folgendes ergeben: Eine allgemeine Verschmälerung der Rinde ist kaum nachweisbar. Die gelblichen Stellen in Rinde und Mark entsprechen kleinen eitrigen, leukocytär infiltrirten, hier und da confluirenden, demarkirt abgesetzten Heerden. In der Rinde lassen diese ihr Verbreitungsgebiet, vorzüglich zu beiden Seiten von Pyramidenstrahlen, im Mark nur diesen entsprechend, erkennen. Die Harncanälchen-Epithelien im Umkreise der Demarkationszone sind in wechselndem Grade degenerirt, hier und da gewuchert. Innerhalb der Demarkationszone ist das ganze Gewebe der Nekrose verfallen. Zum Theil lässt die völlige eitrige Einschmelzung Nichts mehr vom ursprünglichen Gewebe erkennen. In fast allen Heerden sind nach Gram gefärbte Kokken nachgewiesen, deren Lage in und um Harncanälchen in jüngeren Heerden noch deutlich wahrzunehmen ist.

Die narbigen Gebilde zeigen durchweg übereinstimmende Structur-Verhältnisse. An den höchsten Punkten der Narbe beginnend, zieht sich meist bis tief in das Mark hinein, dem Verlaufe der geraden Harncanälchen folgend, eine Zone kleinzelliger Infiltration. In ihr ist das Grundgewebe bald mehr, bald weniger in der Richtung schwieliger Vernarbung umgebildet. Die Harncanälchen sind fast völlig verschwunden und nur an den Rändern vereinzelte, mit intensiv gefärbten kleinen Kernen und kleinstem Lumen sichtbar. Die Glomeruli sind in allen Stadien faseriger Umbildung begriffen, zum Theil völlig verschwunden. Hier und da sind junge Gefässe deutlich erkennbar. Bindegewebs-Neubildungen sind vorhanden und werden durch Mitosen nachgewiesen. Ab und zu sieht man einen breiteren bindegewebigen Streifen. Das Bindegewebe im Mark dieser Bezirke ist vermehrt. Fleckweise finden sich auch hier zellig infiltrirte Heerde mit Bindegewebs-Wucherung von länglich-spindliger Gestalt.

Besonders hervorheben möchte ich aber, dass sich mehrere ganz kleine, spitzwinklige Narben gefunden haben, welche dem unbewaffneten Auge entgangen waren. Die ihnen entsprechenden, gleich den grösseren Narben gebauten Bezirke reichen jedoch nicht eben tief in die Rinde hinein. An ihrem centralsten Ende finden sich dann meist mehrere verödete Glomeruli.

Grosse Nierenbezirke sind noch völlig normal.

Die Fibrin-Färbung ist negativ.

Fall Elmers, No. 17 Tab. I. Krankengeschichte. Der 71jährige Eisendreher hatte schon lange zu Haus krank gelegen, ehe er am 3. Juli 1900 in das Städtische Allerheiligen-Hospital aufgenommen wurde. Hier wurde Cystitis und Myodegeneratio cordis festgestellt. Das linke Bein war bis zum Knie blauroth gefärbt, kalt, einige Zehen schwarz. Nach der Temperatur-Curve lagen die Temperaturen stets über 38°. Urin trübe, alkalisch.

Mit der klinischen Diagnose: Gangraena cruris et pedis sin., Cystitis, Pyelonephritis, Myodegeneratio cordis wurde der am 6. Juli Verstorbene am 7. Juli secirt.

Sections-Protocoll. Krankheit: Arteriosklerosis universalis.

Todesursache: Gangraena cruris et pedis sin., Pneumonia hypostatica incip.

Diagnose: Thrombi parietales aortae; Thrombosis et Aneurysma art. lien.; Tuberculosis invet. apic. sin., Pneumonia hypostatica incip., Infarctus fere totalis gangraenosus lienis, Pyelonephritis.

Im linken Fuss und Unterschenkel Gangraen. In der sehr stark sklerosirten Poplitea ein obturirender Thrombus.

Die Intima der Aorta arteriosklerotisch verändert.

Milz vgl. Diagnose.

Leber, Magen, Darm ohne Interesse.

Nieren: Beim Abziehen der Kapsel wird linkerseits ein in der Nähe des oberen Pols gelegener Kirschen-grosser Abscess eröffnet. Auf dem Durchschnitte sieht man im Nieren-Parenchym verstreut, vorzüglich in den Pyramiden, mehrere kleine Abscesse. Bei Druck auf die Pyramiden entleert sich in die Nierenkelche, deren Schleimhaut injicirt ist, Eiter.

Rechte Niere, wie linke.

Ureteren und Blase normal.

Arteriae renales nicht arteriosklerotisch.

Befund. Die Eiterheerde in Rinde und Mark sind rundlich, verschieden gross, lassen jedoch eine streifenförmige Anordnung nicht erkennen. Die Oberflächen der Nieren zeigen mehrere grubige, braunrothe Vertiefungen.

Die mikroskopische Untersuchung ergiebt kleinste, fast ausschliesslich um Glomeruli als Centrum angeordnete, leukocytär infiltrirte Heerdchen, andererseits auch grosse, zum Theil demarkirend abgesetzte Eiterheerde. Ueberall waren solche und Uebergänge zwischen diesen Extremen in Rinde und, — vereinzelter —, im Mark verstreut. Ausgangspunkt der frischeren Heerde sind die mit nach Gram gefärbten Kokken erfüllten Gefässschlingen von Glomeruli. Gleiche Kokken finden sich auch in fast allen Eiterheerden, in den weit fortgeschrittenen jedoch nur spärlich. Daneben sind sowohl in den geraden Harncanälchen, als auch im Gewebe liegende, nach Gram entfärbte Stäbchen nachzuweisen. Nirgends aber zeigt sich in dem sie umgebenden Gewebe irgend eine Reaction. Zwischen den Eiterheerden lassen sich vielfach deutliche Wucherungen des Bindegewebes erkennen. Ueberall finden sich noch anderweitige Veränderungen im Nierengewebe, entsprechend den grubigen Oberflächen-Vertiefungen. Hier sind grosse Bezirke kleinzellig infiltrirt, das Bindegewebe vermehrt, die Glomeruli eng an einander gerückt, theils verödet, theils faserig umgebildet. Die Harncanälchen sind theils völlig verschwunden, theils atrophisch. Die Gefässwandungen stark verdickt. Hier und da findet sich auch ein kurzer, bindegewebiger, kleinzellig infiltrirter Streifen, der dann meist dem Verlaufe von Arterien entspricht. Cylinder sind selten sichtbar. Die Fibrin-Färbung ist negativ.

B.

Die drei Fälle, in denen sich nur nach Gram entfärbte Stäbchen gefunden haben, Mynareck, Erdmann, Kolley, No. 8, 9, 15 Tab. I, lassen folgenden Befund erheben.

Fall Mynareck, No. 8 Tab. I. Krankengeschichte. Der 45jährige Bergmann empfand zuerst Weihnachten 1899 Schmerzen in der Blasengegend, Urindrang, ohne hinreichende Entleerung. Der Arzt constatirte einen Blasenstein. Patient katheterisirte sich seitdem selbst. Der Anfangs klare Urin wurde später stinkend und trübe. Von Mitte Mai an wurde er in einem oberschlesischen Knappschaftslazareth mit Salol und Blasenspülungen behandelt.

Am 25. Mai wurde in der hiesigen Kgl. Chirurgischen Klinik Harnträufeln und Blasenstein constatirt. Der Urin ist stark alkalisch, specifisches Gewicht desselben 1020—1012, enthält viele Leukocyten, wenig Blasen-Epithel, Tripelphosphat.

Therapie: Salol, Blasenspülungen.

30. Mai Somnolenz. Sectio alta.

Exitus am 31. Mai 1900 früh 7 Uhr.

Die Temperaturen haben sich nie über 38,8° erhoben. Klinische Diagnose: Calculus vesicae, Sectio alta, Urämia. Der Verstorbene wurde 3½ Stunden post mortem secirt.

Sections-Protocoll. Krankheit: Cystolithiasis.

Todesursache: Pyelonephritis ascendens.

Diagnose: Dilatatio et Hypertrophia ventriculorum cordis; Emphysema pulmonum; Hypostasis et Bronchitis lobi infer. utr., Gastritis chronica, Colitis acuta, Atrophia cerebri, Leptomeningitis chronica fibrosa spinalis; Dilatatio partis prostaticae urethrae cum gangraena, Thromboses in bulbo urethrae, Ureteritis nekroticans; Pyelonephritis nekroticans et hämorrhagica, Abscessus multiplices renis utriusque in partem sanati.

Herz, Lungen u. s. w. vergl. Diagnose.

Milz: klein, schlaff.

Nieren: Ungleich gross, im Allgemeinen sonst in ihrer Beschaffenheit übereinstimmend. Kapsel gut abziehbar, nur an einigen Stellen adhärent. Die Oberfläche zeigt eine grosse Zahl tiefer und vielgestaltiger Einziehungen, in deren Bereich das eingesunkene Gewebe schmutzig graugelb gefärbt ist. Hier ist das Gewebe auf dem Durchschnitte graugelb und von gruppenweise angeordneten Körnern und Heerden durchsetzt. Solche Stellen finden sich in der rechten Niere in grösserer Zahl, als in der linken.

Nierenkelche und Becken stark erweitert, Schleimhaut graugrün, mit theilweise festhaftenden Membranen bedeckt, die dunkelroth, grobkörnig gefleckt sind. An anderen Stellen ist die Schleimhaut selbst in eine fetzige, zerfallende Masse umgewandelt.

Ureteren beiderseits stark erweitert.

Harnblase: Einmündung der Ureteren dunkelroth markirt, Schleimhaut dunkelroth, Musculatur stark verdickt. Im Uebrigen vergl. Diagnose.

Befund: Mit der linken Niere verfuhr ich, wie oben angegeben. Die Einziehungen hier sind meist spitzwinkelig.

Die mikroskopische Untersuchung ergab Folgendes: In jenen Bezirken, wo theils in der Tiefe, theils nur benachbart den Einziehungen Eiterheerdgruppen vorhanden sind, sieht man im Vordergrunde des Processes die völlig eiterige Einschmelzung des Nierengewebes stehen. Bis dicht unter die Nieren-Oberfläche findet man hier fast überall mit Bakterien vollgepfropfte Harncanälchen. Die Bakterien werden nach Gram entfärbt, nach Löffler bald normal, bald nur schwach gefärbt. Die Epithelien der Harncanälchen sind in wechselndem Grade der Nekrose anheim gefallen. Zum Theil haften sie noch der Propria an und zeigen keine oder nur geringe Kernfärbung. Zum Theil sind sie losgestossen und bald mehr körnig, bald mehr homogen schollig zerfallen. Solche Degenerationen finden sich im Umkreise unmittelbar befallener Bezirke, auch ohne dass Bakterien im Lumen der Harncanälchen nachweisbar wären. Häufig sind dann die Lumina mit körnigen Massen, Leukocyten und Epithelkernen angefüllt. Dort, wo die Epithelien und die Wandungen der Harncanälchen nekrotisirt sind, sieht man Bakterien auch im interstitiellen Gewebe. Sie umlagern oft auch die Kapsel der Glomeruli, nirgends aber sind sie in den Kapselräumen oder den Gefässschlingen der Glomeruli oder sonst in Blutgefässen aufzufinden. Die leukocytäre Invasion wird sehr schnell eine so überreiche, dass dann in dem einschmelzenden Bezirke kaum noch etwas von der ursprünglichen Gewebsstructur erkenntlich ist. Sie ist in manchen Bezirken deutlich an bald mehr gerade, bald gewundene Strassen geknüpft, welche augenscheinlich der ursprünglichen Eingangspforte der Bakterien entsprechen. Vereinzelt sind, mehr randständig, in den Heerden Blutinseln sichtbar. Vielfach sind auch rothe Blutkörperchen im Lumen von Harncanälchen zu beobachten. Am längsten scheinen der eiterigen Einschmelzung die Glomeruli zu widerstehen. Sie sind oft noch leidlich erhalten, oder in Wucherung begriffen, während von Harncanälchen-Epithelien nichts mehr zu sehen ist. An anderen Stellen finden sich mitten in tief in das Mark reichenden Bezirken kleinzelliger Infiltration losgelöste schollige Massen. Diese Sequester-artigen Gebilde sind nicht scharf durch stärkere Infiltration gegen die Umgebung abgesetzt. Vielmehr sieht man hier die Harncanälchen-Epithelien theils umgeben von ihrer Propria, noch ein kleines Lumen zeigend, wie zusammengepresst, leidlich erhalten; theils sind grosse Plaques von Harncanälchen-Epithelien, ohne dass sich eine Propria erkennen lässt, Mosaik-artig neben einander gelagert. Ihr Protoplasma erscheint meist homogen, durchsichtig, ihr Kern ist bald schwach, bald gar nicht gefärbt. Vielfach treten Mitosen auf und zarte bindegewebige Stränge. Auch Blut-Extravasate in Canälchen und im interstitiellen, da und dort in Wucherung begriffenen Bindegewebe kommen vor. Die Glomeruli

zeigen hier, wie sonst nirgends, reichliche Wucherungen, die den ganzen Kapselraum erfüllen. Kapselverdickungen sind nicht aufzuweisen. In der Randzone der grossen Infiltrations-Heerde sind vielfach erweiterte Harncanälchen auf weite Strecken mit Leukocyten und allen möglichen Arten von scholligen, krümeligen, oder mehr homogenen Massen erfüllt. Cylinder sind nur im Mark sichtbar. In den narbig eingezogenen Stellen sieht man, häufig schon makroskopisch in den nach van Gieson gefärbten Schnitten, einen breit, bis zu den Rändern der Narbe, aber auch darüber hinaus, aufsitzenden Bezirk, welcher, sich verjüngend, bis tief in das Mark zu verfolgen ist. Er stellt sich als ein wesentlich aus Bindegewebe gebildetes und kleinzellig infiltrirtes Gewebe dar. In seiner Randzone sind jedoch Harncanälchen mit kleinen, sehr intensiv gefärbten Epithelien sichtbar. Ebenso kommen hier auch noch theils verödete, theils in allen Stadien faseriger Umbildung begriffene, theils intacte Glomeruli und, in Gewebsspalten ältere Blut-Extravasate zu Gesicht. Ueberdies liegen in den Bezirken vereinzelt mit Löffler tief dunkelblau tingirte, zackige Häufchen verstreut, die ich — vergl. Schmidt und Aschoff (42, S. 18) — nur als Reste degenerirter, zusammengeballter Bakterien zu deuten vermag.

In anderen grossen Bezirken erweist sich das Nierengewebe, abgesehen von der fast überall bestehenden Erweiterung der Tubuli contorti und leichter fettiger Metamorphose der Harncanälchen-Epithelien, nicht verändert.

Die Fibrin-Färbung ist negativ.

Die Bakterien zeigen alle möglichen Formen, Stäbchen- und Kokkenartige Formen.

Die Ausstrich-Präparate haben das gleiche Resultat geliefert. Die Gram'sche Färbung war negativ.

Die bakterielle Untersuchung ergab in Bouillon und Gelatine Reincultur von Stäbchen, welche die Gelatine verflüssigten. —

Fall Erdmann, No. 9, Tab. I. Krankengeschichte. Der 46jähr. Schlosser wurde am 21. März 1900 in das Städtische Allerheiligen-Hospital hierselbst aufgenommen. Neben tuberculöser Lungen-Affection waren tabische Erscheinungen, schwere incontinentia urinae et alvi zu constatiren. Die Cystitis ist sehr bedeutend, der Urin alkalisch, mit zahlreichen Eiterkörperchen erfüllt. Die Cystitis ging auf Salol-Behandlung zeitweise zurück. Die Curve ergiebt mehrfache, bis 8 Tage anhaltende Temperatur-Erhöhungen bis 39,5° C., überwiegend liegen die Temperaturen jedoch unter 38° C.

Die klinische Diagnose lautet: Tuberculosis pulmonum, Cystitis, Tabes dorsalis. Der am 9. Juli 1900 Verstorbene wurde am 10. Juli secirt.

Sections-Protocoll. Krankheit: Tuberculosis pulmonum, Tabes dorsalis incipiens. Todesursache: Pleuritis hämorrhagica tuberculosis dextra.

Diagnose: Dilatatio ventriculorum cordis, Ulcera tuberculosa intestini, Leptomengitis chronica, Tabes dorsalis incipiens, Arteriosklerosis levis, Dilatatio et hypertrophia versicae urinariae, Cystitis in sanatione, Pyelonephritis circumscripta renum.

Herz, Lungen und Darm, s. vorstehend.

Milz: leicht vergrössert, Kapsel verdickt.

Nieren: Sie sitzen prall in der leicht abziehbaren Kapsel. Auf dem Durchschnitte sind sie blutreich, die Zeichnung ist verwaschen. In Rinde und Mark sind eine Anzahl Stecknadelkopf-grosser, streifenförmig angeordneter, eiteriger Heerde. Bei Druck auf die Papillen entleert sich aus den Nierenkelchen eine trübe, gebliche Masse.

Nierenbecken und Blasen-Schleimhaut sind leicht injicirt.

Ureter o. B.

Gehirn: s. Diagnose.

Befund: Die rechte, nicht vergrösserte Niere, lässt an ihrer Oberfläche eine spitzwinkelig eingezogene, schmale, etwa $\frac{1}{2}$ cm lange, nicht tiefe Narbe erkennen, deren Grund und Abdachung schmutzig graugelb ist. Dieselbe liegt fast in der Mitte der Niere. Ausserdem findet sich in der Nähe des unteren Pols eine leichte grubige Einsenkung, welche sich, mehr braunroth gefärbt, von der sonst normalen Nieren-Oberfläche abhebt. Beim Einschneiden auf diese Stelle erscheint die Nierensubstanz derber, als normal.

Auf der Durchschnittsfläche ist an einer, der erwähnten Narbe nahe gelegenen Stelle ein kreisförmiger, typisch pyelonephritischer Heerd sichtbar. Im Uebrigen ist das Nierengewebe normal, nur etwas blutreich, besonders in jener Stelle am unteren Pol. Andere eiterige Heerde waren nicht zu finden. Das Nierenbecken ist mässig injicirt. Die Nierenarterien sind frei von Arteriosklerose. Die Schleimhaut des Ureters ist leicht geröthet und geschwellt.

Die histologische Untersuchung des eiterigen Bezirkes ergiebt Folgendes:

Entlang den Ferrein'schen Pyramiden und zu beiden Seiten von ihnen, in der Rinde vertheilt, finden sich zum Theil confluirende, grössere und kleinere Eiterheerde, in denen das Gewebe bald trotz reichlichster Leukocyten-Invasion noch structurell erkenntlich, bald aber schon völlig eingeschmolzen ist. Alle Heerde sind demarkirt abgesetzt. In den Demarcations-Zonen sind epitheliale Kerne erkenntlich, von ihnen aus lassen sich leukocytäre Bahnen intra- und intertubulär allseitig verfolgen. Die zunächst gelegenen Gefässe sind leicht erweitert und meist mit rothen Blutkörperchen vollgestopft. Man kann deutlich verfolgen, wie die Heerde beiderseits von den Pyramiden-Fortsätzen bis gegen die Mitte der Zone zwischen zwei solchen ihr Ausbreitungsgebiet haben. Im Uebrigen ist das Nierengewebe normal. Nur vereinzelt beginnt ein neuer Heerd sich zu bilden. Die Epithelien der gewundenen Canälchen, deren Lumen von Bakterien erfüllt ist, zeigen schlechte Kernfärbung, das umgebende interstitielle Gewebe ist gequollen. Die benachbarten Glomeruli, prall in der Kapsel

sitzend, lassen leukocytäre Anhäufungen erkennen, und rings um die Kapsel der Glomeruli sind Leukocyten auch im interstitiellen Gewebe sichtbar. Nirgends sind Karyokinesen, nirgends rothe Blutkörperchen im intertubulären Gewebe zu ermitteln. Die Papillenspitze ist intact.

In allen Heerden finden sich Bakterien. Wo die eiterige Einschmelzung schon weit fortgeschritten ist, sind sie weniger zahlreich, degenerirt, schlecht gefärbt, öfter überhaupt nicht anzutreffen. Es sind Stäbchen, welche sich nach Gram entfärben. Sie liegen bald in Haufen dicht gedrängt zusammen, so dass man ihre kurze, gedrungene Gestalt nur an den Rändern zu erkennen vermag; bald liegen sie in mehr aus einander gezogenen Plaques, so dass ihre Form deutlich kenntlich ist. Neben Stäbchenformen kommen Kokken-ähnliche Formen vor. Innerhalb der Demarkations-Zonen liegen sie unregelmässig vertheilt, und sind nie über sie hinaus im Binnengewebe zu finden. Ihre Lage zu Harncanälchen lässt sich hier nicht mehr erkennen. In noch nicht völlig eiterig eingeschmolzenen Bezirken füllen die Stäbchen meist das ganze Lumen von Harncanälchen aus. Sie sind nur dort aus ihnen heraus, oder zwischen die Epithelien getreten, wo diese selbst bereits nekrotisirt sind. Ausdrücklich sei hier hervorgeh oben, dass weder nachGram gefärbte, noch Säure-feste Bakterien zu ermitteln waren. Die Untersuchung jenes, dem unteren Pol genäherten, derberen Bezirkes hat Folgendes ergeben. Die Rinde ist hier leicht verschmälert, das Bindegewebe in Rinde und Mark unter theilweiser Verdichtung der Bowman'schen Kapsel vermehrt. Da und dort zeigt sich Verödung, hyaline und faserige Neubildung der Glomeruli und fleckweise, meist in der peripherischen Rindenzone liegende kleinzellige Infiltration. Vielfach sind die Epithelkerne der Harncanälchen nicht gefärbt, hier und da abgestossen, schollig. Anhäufung rother Blutkörperchen findet sich in solchen erweiterten Harncanälchen, deren Epithelien nicht mehr vorhanden sind, aber auch in normalen und im interstitiellen Gewebe. Cylinder sind nirgends wahrnehmbar. Die histologisch-bakterielle Untersuchung dieses unregelmässig gestalteten Bezirkes hat ein völlig negatives Resultat ergeben.

Der Narbenbezirk zeigt folgendes Bild:

Die Narbe ist senkrecht zu ihrer oberflächlichen Verlaufsrichtung geschnitten und ergiebt theils diesen: theils diesen:

Durchschnitt. In den — nach van Gieson gefärbten — Schnitten lässt sich schon makroskopisch deutlich ein von der tiefsten Stelle der Narbe aus bis tief ins Mark hinein verlaufendes, rothes Band erkennen.

Mikroskopisch: Von der Tiefe der Narbe aus zieht sich bis tief ins Mark hinein ein sich central verjüngender, bindegewebiger, mit dem Oberflächen-Bindegewebe zusammenhängender Streifen. Derselbe ist so gelegen, dass die eine Seite des Keils mit der im tiefsten Punkte der Narbe zur

Oberfläche gedachten Senkrechten abschneidet. Auf der anderen Seite reicht die Basis des Keils noch ein Stück an der Abdachnng der Narbe hinauf und lässt nur ein kleines Stück normalen Gewebes zwischen sich und einem auf halber Höhe der Narben-Abdachung gelegenen zweiten Heerde übrig. Der Bezirk wird vorherrschend von Bindegewebe gebildet. In ihm liegen seitlich und an der Basis Glomeruli in allen Stadien faseriger Umbildung. Deutlich sind hier auch Harncanälchen mit intensiv gefärbten Epithelkernen zu erkennen. Ueberall finden sich bald mehr, bald weniger reichlich kleine, runde Zellen. Ausserdem sind entsprechend der Längsachse des Keils da und dort Spalten im Gewebe sichtbar, welche theils keinen, theils blutigen Inhalt zeigen.

Die Umgebung dieser Narbe ist, abgesehen von dem erwähnten zweiten Heerde, im Allgemeinen normal. Nur vereinzelt finden sich verödete oder faserig umgebildete Glomeruli, in deren nächster Umgebung das interstitielle Gewebe verdichtet ist.

Der erwähnte zweite Heerd läuft der Narbe in der Mitte parallel, geht aber an seinen Enden in sie über, so: 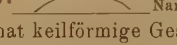

Er zeigt folgendes Bild. Auch er hat keilförmige Gestalt. Die Basis des Keils sitzt einer mehr grubigen Vertiefung der Narben-Abdachung auf, während er, nach der Tiefe zu verjüngt, in einer Anzahl bindegewebiger Stränge entlang den Pyramiden-Fortsätzen tief ins Mark sich einsenkt. Zwischen diesen ist die Nierensubstanz normal. Das an der Oberfläche gelegene Corpus des Keils lässt den Process als jüngere Vorstufe der vorbeschriebenen Narbe erkennen. In dem Bezirk sind vereinzelte, leidlich erhaltene Glomeruli, fast kein völlig faserig umgebildeter zu erblicken. An Stelle der vernichteten Harncanälchen findet sich junges Bindegewebe mit Mitosen und Rundzellen. An den Rändern des Bezirkes kann man auch Wucherung der Harncanälchen-Epithelien und der Gefässendothelien wahrnehmen. Die Ausläufer des „Corpus“ nach dem Mark bieten dasselbe Bild. Hier und da sind auch Hohlräume mit rothen Blutkörperchen sichtbar.

Vereinzelte Häufchen schlecht gefärbter Stäbchen sind in dem Bezirk verstreut. Vielfach sind Stellen sichtbar, wo der Schnitt wie bestäubt erscheint. Ob diese scharf tingirten Körnchen Reste von Chromatinsubstanz zerstörter Gewebskerne sind, wie Schmidt und Aschoff[42] S. 65 es vermeinen, oder ob sie von Bakterien herrühren, lasse ich dahingestellt. Ich neige hier zur letztereren Auffassung — s. oben Fall Ende —, da ich eine Lagerung der Körnchen, Kern-Contouren entsprechend, nirgends entdecken konnte, die Bestäubung aber nur bei Färbung mit basischen Anilinfarben zu verfolgen war. Die Fibrin-Färbung ist negativ. Die Gefässwände zeigen keine Sklerosirung.

Fall Kolley, No. 15 Tab. I. Krankengeschichte. Schon vor seiner Aufnahme in das Städtische Allerheiligen-Hospital am 5. Juni 1900

katheterisirte Patient sich selbst und wurde vom 5.—9. Juni an Paraphimose Balanitis, Cystitis behandelt.

Therapie: Blasenspülungen, Salol, Reposition der Paraphimose.

Am 9. Juni wurde er entlassen, am 19. Juni jedoch wiederum mit der Diagnose: Cystitis, Hypertrophia prostatae aufgenommen. Urin schwach sauer.

Therapie: Blasenspülungen, Salol. Am 8. Juli verstarb der 65 Jahre alte Mann und wurde am 9. Juli secirt.

Sections-Protocoll. Krankheit: Prostatitis purulenta, Pyelonephritis, Encephalomalacia.

Todesursache: Bronchopneumonia.

Diagnose: Bronchitis purulenta, Encephalomalacia rubra recens, Cystitis gangränosa hämorrhagica, Pyelonephritis gangränosa, Abscessus multiplices renum.

Herz und Lungen ohne Interesse.

Milz derb, sonst o. B.

Magen, Darm o. B.

Gehirn vgl. Diagnose.

Nieren klein, Kapsel adhärent. Auf der Oberfläche tief gehende Einziehungen. Hier und da einzelne Stecknadelkopf-grosse, gelbliche, von einem rothen Hofe umgebene Pünktchen. Auf dem Durchschnitte einzelne eingestreute gelbe Heerde.

In der Schleimhaut der Nierenbecken mehrere über Linsen-grosse, flache, missfarbige, höckerige Erhebungen.

Blasenschleimhaut stark gewulstet, missfarbig, grünlich bis schwarzroth.

Prostata wenig vergrössert und von mehreren Heerden dickrahmigen, grünlichen Eiters durchsetzt.

Befund. Die Oberfläche der normal grossen linken Niere zeigt eine Anzahl grubiger, bläulich-rother Vertiefungen, aber auch spitzwinkelige Einziehungen. Der Verlauf der letzteren ist unregelmässig, strablig, in einem Falle Y-förmig. Ihr Grund ist theils schmutzig graugelb, theils bläulich. Die Durchschnittsfläche lässt hier und da in den Papillen und von hier aus bis in die Rinde verfolgbare Streifen grünlich-gelber Färbung mit röthlichem Hofe erkennen. An anderen, den grubigen Vertiefungen entsprechenden Stellen ist das Gewebe derber, die Rinde verschmälert, wieder an anderen ist das Gewebe normal. Der Ureter ist erweitert, seine Schleimhaut missfarben, zum Theil nekrotisirt und im Gebiete der geschwollenen, von Eiterheerden durchsetzten Prostata eingeengt. Die Nieren-Arterien sind frei von Arteriosklerose.

Die mikroskopische Untersuchung hat Folgendes ergeben: Die erwähnten grünlich-gelben Streifen in Mark und Rinde sind durch Eiterheerde hervorgerufen. Oft eine ganze Anzahl von Markstrahlen umfassend, dehnt sich ihr Verbreitungsgebiet gegen die Rinden-Oberfläche hin aus.

Da und dort erreichen sie dieselbe. Sie sind verschieden gestaltet, überwiegend demarkirt abgesetzt, oft confluirend. Mitunter blassen die leukocytären Anhäufungen peripherisch allmählich ab. Stärkere, gewundenen und geraden Strassen entsprechende Leukocyten-Ansammlungen sind um Haufen von Bakterien gebildet. Neben uni- und multinucleären Leukocyten sind deutlich zahllose Zellen epithelialen Charakters sichtbar. Im Innern der Bezirke sind nur selten Reste der ursprünglichen Gewebsstructur erhalten. Ab und zu findet sich ein zwar im Untergange begriffener, aber noch deutlich abgesetzter Glomerulus. Gegen die Grenzen der einzelnen Bezirke hin ist das Absterben der Harncanälchen-Epithelien deutlich zu verfolgen. Bald sind ihre Contouren gut kenntlich, während die Kerne ungefärbt sind, bald sind sie von der Propria abgehoben, noch zusammenhängend oder getrennt. Sie erfüllen dann oft in vermehrter Zahl den Propria-Raum vollständig. Vereinzelte rothe Blutkörperchen sind zwischen ihnen und im Binnengewebe der Randzonen zu finden. Das umliegende Gewebe ist normal, nur sind stellenweise die Harncanälchen erweitert, die Gefässe mit Blutkörperchen vollgestopft.

Ueberall findet man die nach Gram entfärbten Bakterien. Es sind kurze, gedrungene Stäbchen, oft mehr kokkenförmige Gebilde. Sie liegen, soweit kenntlich, in Harncanälchen, zwischen den untergegangenen Epithelien und Leukocyten. In den eiterig eingeschmolzenen Heerden ist eine specifische Lagerung nicht immer (vgl. oben) wahrzunehmen. Hier sind sie vielfach schlecht gefärbt und nur schwer erkennbar. Die Y-förmige Narbe, in deren Grunde man schon makroskopisch eine gelbliche Stelle sieht, bietet folgende Verhältnisse dar. Ihr Centrum wird von einem bis in das Mark reichenden, dicht unter der Rinden-Oberfläche gelegenen Abscess gebildet. Die Wand der ellipsoiden Höhlung besteht aus Bindegewebe, welches nach dem Binnenraum zu jüngeren Alters ist. Die unmittelbar gegen das Höhlen-Innere gelegene Zone weist reichlich Mitosen auf und ist reichlich mit Rundzellen durchsetzt. In der bindegewebigen äusseren Randzone sind faserig umgebildete Glomeruli vorhanden. Hier setzt sich das Bindegewebe fast überall scharf gegen normales Gewebe ab.

Nach der Nieren-Oberfläche zu, welche hier eine tiefe spitzwinkelige Einziehung erfahren hat, sieht man jüngeres, mit dem Bindegewebe der Kapsel zusammenhängendes, von Rundzellen durchsetztes Bindegewebe. Durch dieses wird das ursprüngliche, kaum hier und da noch angedeutete Rindengewebe ersetzt.

Nach den Seiten zu ist das Bindegewebe der Höhlung überall scharf gegen die normale Umgebung abgesetzt. Hier und da sieht man jedoch kleinzellige Infiltration in der Umgebung. Im Verlauf der Serienschnitte verschwand die Höhlung immer mehr und mehr peripherisch, während sie in der Tiefe noch blieb. Die Einziehung in der Rinde flachte sich ab, und schliesslich war in der Tiefe keine Höhlung, sondern nur ein kleinzellig infiltrirter, bindegewebiger Bezirk sichtbar. Zwischen diesem und

der Einziehung an der Oberfläche sieht man einen schmalen Bezirk gleich einem bindegewebigen Bande. An ihm sind beiderseits die faserig umgebildeten Glomeruli wie Rosetten aufgehängt. Dieses Band selbst ist fast rein bindegewebig. In seiner Umgebung findet sich ein kleinzellig infiltrirter Bezirk, in welchem Harncanälchen mit kleinen, intensiv gefärbten Epithelien und kleinem Lumen, peripherwärts am meisten, ab und an normale Glomeruli sichtbar sind.

Nach der Tiefe zu ist die Höhlung nicht scharf bindegewebig abgegrenzt, sondern verläuft mehr diffus in das Bindegewebe des Markes. Die kleinzellige Infiltration ist bis in das Mark ausgedehnt. Auch hier ist ein bindegewebiges Band entstanden. Im Innern der Höhlung finden sich reichlich Leukocyten, Detritus, eingedickte Eiterklumpen, aber auch homogene, colloide Massen und Bakterienreste.

Austritt rother Blutkörperchen oder Blutpigment ist nirgends wahrnehmbar. Das Gewebe der weiteren Umgebung ist völlig normal. Im Mark jedoch ist leichte Bindegewebs-Hyperplasie nicht zu verkennen.

Die anderen Narben zeigen, wenn auch nicht unmittelbar im Zusammenhange mit einem eitrigen Heerde, das hier und z. B. bei Fall 9 gekennzeichnete Verhalten. Ganz scharf ist dies jedoch bei einer derselben ausgeprägt. Hier sieht man entsprechend der ganzen Narbenbreite einen bindegewebigen, kleinzellig infiltrirten Strang, sich immer mehr verjüngend, bis in das Mark ziehen. An ihm hängen beiderseits die faserigen Glomeruli.

Grosse Bezirke des Nierengewebes sind völlig normal. Zuweilen zeigen die Epithelien der Harncanälchen leichte Bestäubung.

Die Fibrin-Färbung ist negativ.

Sollen gewisse Nieren-Schrumpfungen bei und nach Pyelonephritis Heilungs-Erscheinungen, oder secundäre, chronisch entzündliche Vorgänge sein, so ist der Beweis dafür nur durch Verfolgung der Krankheit in allen ihren Stadien bis zum Endeffect zu ermöglichen[1]). Dem entsprechend wird darzulegen sein, dass der Krankheits-Process in den zum Beweise heranzuziehenden Fällen ein pyelonephritischer ist, und dass seine einzelnen Bilder zu den Schrumpfungen hinführen. Dieser Nachweis wird erleichtert, wenn es gelingt, alle anderen Krankheits-Processe differentiell-diagnostisch auszuschliessen.

Die Pyelonephritis ist jene eiterige Nieren-Entzündung, bei welcher die sie verursachenden Bakterien auf dem rückläufigen Harnwege ihren Eintritt in die Niere finden.

[1]) S. Orth[30], Klebs[27], Ziegler[48], Cohnheim[11], Kaufmann[25], Birch-Hirschfeld[7], Senator[44].

Sie ist also eine Entzündung. Aber in dem Exsudat, welches durch die alterirten Gefässwände in das umgebende Gewebe tritt, müssen von vornherein weisse Blutkörperchen vorherrschen.

Im Sinne der Qualität des Exsudates muss sie demnach vom allgemein pathologischen Standpunkte aus unterschieden werden von den serösen, sero-fibrinösen und haemorrhagischen Nieren-Entzündungen.

Nach dem Maasse der Betheiligung der Zellen des Grundgewebes an formativen und degenerativen Wandlungen ist sie andererseits zu trennen von denjenigen Nieren-Entzündungen, welche ausschliesslich oder wenigstens vorherrschend nur von formativen Wandlungen des Grundgewebes begleitet sind, d. h. von den vorherrschend nicht mit Nekrose verbundenen Nieren-Entzündungen.

Auf speciell pathologischem Gebiete hat man unter Combinirung dieser beiden Momente die nicht eiterigen Nieren-Entzündungen hauptsächlich geschieden in die acut und chronisch verlaufende Nephritis hämorrhagica, und die verschiedenen, bald ohne, bald frühzeitig mit Nekrose einhergehenden Formen der Nephritis exsudativa. Diesen vorwiegend parenchymatösen Nephritiden hat man die acuten und subacuten Formen der vorwiegend interstitiellen Nephritis gegenübergestellt.

Alle diese Formen nehmen, wenn sie auch in ihren Anfangsstadien circumscripter Natur sein mögen, doch regelmässig im späteren Verlaufe den Charakter diffuser Processe an. Die Pyelonephritis dagegen giebt ihren nur local afficirenden Typus nie auf, selbst wenn das ganze Organ von einzelnen Eiterheerden durchsetzt ist, selbst wenn nach deren Confluenz das ganze Organ zu einem Eitersacke umgewandelt wird, in dessen Wand kaum erkennbare Reste von Nierengewebe vorhanden sind.

Hat man hierdurch schon ein leidlich diagnostisches Merkmal, um jene Processe in den einzelnen Fällen ausschliessen zu können, so kommt speciell Folgendes in Betracht

I.

gegenüber den vorwiegend parenchymatösen Processen der Nephritis haemorrhagica und exsudativa fibrinosa. Makro-

skopisch fällt die gelbliche Färbung des zunächst meist weichen, morschen, vergrösserten Organs in die Augen. Erst im späteren Verlaufe tritt Verkleinerung ein.

Mikroskopisch treten degenerative Processe am Grundgewebe auf: an den Harncanälchen, bestehend in fettiger Degeneration und Desquamation; an den Glomeruli, bestehend in fettiger Metamorphose, Schwellung, Wucherung und Desquamation ihrer Epithelien, Schwellung, Wucherung, Desquamation ihrer Endothelien und Capillarwände, in abnormem Inhalte des Kapselraumes an Eiweiss und abgestossenen Epithelien; im interstitiellen Gewebe, bestehend in theils periglomerulär, theils perivenös angeordneter Infiltration. Andererseits machen sich formative Veränderungen am Grundgewebe geltend, welche den Charakter atrophischer Indurations-Heerde tragen. Diese sind dadurch entstanden, dass die ihres Epithels verlustig gegangenen Harncanälchen collabiren und die zugehörigen Glomeruli zur Verödung bringen, et vice versa. Man sieht dann heerdweise unregelmässig begrenzte Bezirke, in denen collabirte atrophische Harncanälchen mit angeschoppten, in allen Stadien faseriger Umbildung begriffenen Glomeruli abwechseln. Das Bindegewebe ist vermehrt, gewuchert, von Rundzellen infiltrirt, bald hypertrophisch, bald hyalin. Die entsprechenden Stellen der Nieren-Oberfläche sind meist grubig eingesunken. Beim Fortschreiten des Processes kann sich dann leicht das Bild der Granular-Atrophie dem Auge darbieten. Bei der Differenzirung der Nephritis fibrinosa exsudativa von der haemorrhagica fallen wesentlich quantitative Unterschiede bezüglich der Degeneration des Grundgewebes, vor Allem aber die Qualität des Exsudates ins Gewicht.

Beiden Formen gegenüber ist die eiterige Nieren-Entzündung durch die Qualität des Exsudates und das Vorherrschen der Nekrose des Gewebes zu unterscheiden.

In allen von mir beobachteten Fällen war das entzündliche Exsudat ein eiteriges. Die Veränderungen im Grundgewebe waren von dem zerstörenden Momente der Nekrose beherrscht. Kein Gewebstheil wurde von ihr verschont, vor Allem aber wurden sofort die an sich zarten Epithelien der Harncanälchen ergriffen. Wiederholt, z. B. Fall Ende, Lummel haben sich auch Bezirke gefunden, welche atrophisch indurirten ähnlich

sahen. Nirgends aber konnten dieselben auf eine abgelaufene Nephritis exsudativa fibrinosa oder haemorrhagica zurückgeführt werden. Nirgends liess sich Fibrin, nirgends grössere Blut-Residuen nachweisen.

II.

Gegenüber den acuten und subacuten Formen der vorwiegend interstitiellen Nieren-Entzündungen, den Glomerulo-Nephritiden, welche häufig bei oder nach Scharlach, Diphtherie u. s. w. beobachtet werden.

Mikroskopisch ist ihnen und der Nephritis purulenta, mindestens in den Anfangsstadien, die heerdweise Localisation in und um die Glomeruli gemeinsam. Die Bestandtheile der Bowmanschen Kapseln werden zuerst ergriffen. Erst in zweiter Linie finden sich Veränderungen an dem sie umgebenden interstitiellen Gewebe und an den Harncanälchen. So lange der Krankheits-Process acut ist, sieht man Eiweiss im Kapselraum, bald Wucherung, bald alle möglichen Degenerations-Stadien der Knäuel- und Kapsel-Epithelien, Anhäufung von Leukocyten oder Thromben in den Gefässschlingen. Das Exsudat ist serös, die zellige Infiltration in das benachbarte Intertubular-Gewebe nicht in die Augen springend. Ganz anders bei den eiterigen Nieren-Entzündungen, wo leukocytäre Invasion und Nekrose vorherrscht.

Im subacuten Stadium der Glomerulo-Nephritis findet man die Glomeruli in allen Stadien der Entartung. Die Infiltration des Zwischengewebes, gruppirt um die Arteriolae rectae und Rindenvenen, ist in fortschreitender Confluenz begriffen. Hand in Hand damit gehen Atrophie und Degeneration der Harncanälchen. Nie aber beherrschen diese das Bild.

Auch dieser Entzündungs-Process kam in keinem Falle in Frage. Hier und da fand sich einmal ein Heerd, der, — in den ersten entzündlichen Stadien begriffen —, um einen Glomerulus als Ausgangspunkt sich zu gruppiren schien. Stets jedoch erwies sich bei näherer Prüfung als eigentliches Centrum ein mit Bakterien erfüllter Tubulus. Waren auch zahlreiche verödete und weiter degenerirte Glomeruli in Bezirken vorhanden, welche prima facie als subacute Glomerulo-Nephritis imponiren konnten, stets sah man schliesslich die Nekrose der Harncanälchen im Vordergrunde.

Freilich werden auch aus einer Glomerulo-Nephritis indurirte Schrumpfungsheerde sich entwickeln können und dann, für sich allein betrachtet, allerdings schwer von gleichartigen anderer Herkunft zu differenziren sein.

III.

Ist es sonach ausgeschlossen, dass die beobachten Schrumpfungen einem nicht eitrigen Entzündungs-Process ihren Ursprung verdanken, so ist nunmehr zu prüfen, ob sie durch Bakterien-Invasion auf dem rückläufigen Harnwege entstanden sind. Auszuschliessen wäre demnach ihr Entstehen auf eiterig-parasitärem und auf tubulogen aparasitärem Wege.

Um Letzteres vorweg zu nehmen, so sei hier an folgenden Erfahrungssatz erinnert:[1])

„Ausser durch einzelne chemische Substanzen, welche übrigens nur durch ausnahmsweise Umstände zur Geltung gelangen können, werden eiterige Entzündungen einzig und allein durch Mikroorganismen hervorgerufen."

Von derartig ausnahmsweisen Bedingungen ist jedoch in den beobachteten Fällen nicht die Rede. Ich kann diese sonst etwa in Betracht kommenden Ursachen für die vorliegenden Fälle um so eher für ausgeschlossen erachten, als ja überall Mikroorganismen gefunden sind. Anders verhält es sich mit der Entstehung der nachgewiesenen Infection auf arteriogenem Wege.

Gelangen mit dem Blutstrome Mikroorganismen in die Nieren, so können sie, wie jetzt[2]) als erwiesen gelten muss, in die Harncanälchen ausgeschieden und mit dem Urin abgeführt werden. Sie können dabei eine acute Entzündung setzen, welche nach ihrem Verschwinden keinerlei Residuen zurücklässt. Sie können aber auch, meist von den Rindencapillaren aus, oder nach Ausscheidung in die Harncanälchen, vorzüglich von den Henleschen Schleifen aus, eiterige Entzündungen hervorrufen. Demgemäss bietet die hämatogene, embolische oder metastatische Nephritis purulenta folgendes Bild:

Die Eiterheerde sind regelmässig in beiden Nieren zu finden, während die Pyelonephritis oft einseitig auftritt. Makroskopisch

[1]) Ponfick[31], S. 29.

[2]) Orth[30] S. 163, Zuckerkandl[49] S. 155, Flügge[14], Bd. 1, S. 376 ff. Kaufmann[25] S. 595, 607.

sieht man multiple, miliare bis erbsengrosse, weiche, gelbliche, prominente, meist von einem rothen Hofe umsäumte, rundliche Eiterheerde auf der Oberfläche, auf dem Durchschnitte in der Rinde und im Mark; hier jedoch seltener.

Mikroskopisch: Die Heerde in der Rinde sind stets um Glomeruli oder Capillaren angeordnet, in denen sich meist die Mikroorganismen nachweisen lassen. Die Gefässwände sind nekrotisch, die Umgebung zeigt reactive Entzündung, zellige Infiltration, Degeneration, schliesslich eiterige Einschmelzung des ganzen Bezirkes. Regelmässig sind die Heerdchen, mehr den Zonen zwischen zwei Markstrahlen, also den Gefäss-Verbreitungsgebieten entsprechend, localisirt. Im Mark sieht man seltner rundliche, um Gefässe und in diesen enthaltene Bakterien angeordnete Heerde, welche den Rindenheerden entsprechen. Meist sind sie in mittleren und centralen Abschnitten der Markkegel um Schleifen und Sammelröhrchen mehr länglich gruppirt. Auch hier sind dann fast stets (aber im Harncanälchen!) Bakterien nachweisbar. Die Nekrose der Harncanälchen ist dann das Erste. Solche Heerde unterscheiden sich, für sich allei betrachtet, in nichts von pyelonephritischen. In den beobachteten Fällen waren jedoch derartige Heerde nicht vorhanden, so dass ein Zweifel aus diesem Grunde nirgends entstehen konnte.

Mit Ausnahme des Falles Elmers war überall der Ausgang der Entzündung der Rinden- und Mark-Heerdchen jüngeren Alters von mit Bakterien erfüllten Harncanälchen aus und ihre allgemeine Localisation mehr dem Ausbreitungs-Gebiete der Canaliculi uriniferi entsprechend verfolgbar. Die Entstehung der Krankheits-Processe auf haematogenem Wege ist demnach auszuschliessen, ganz abgesehen von sonstigen unterstützenden Momenten des Sectionsbefundes und der Krankengeschichte.

Im Falle Elmers jedoch liegt der Befund anders. Hier ist die haematogene Infection eher wahrscheinlich, wenngleich eine gleichzeitige tubulogene, — nach Ponfick also eine hybride Krankheitsform —, mit im Bereiche der Möglichkeit liegt. Die Eiterheerdchen der Rinde sind vorzugsweise rundlich um Glomeruli angeordnet. In den zugehörigen Capillaren und theilweise auch in bereits eitrig eingeschmolzenen Bezirken zwischen den Leukocyten waren nach Gram gefärbte Kokken nachzuweisen. Die

wenigen Markheerde liessen gleichfalls ihre Anordnung um Gefässe erkennen. Ausserdem aber fanden sich nach Gram entfärbte Stäbchen in Harncanälchen und im interstitiellen Gewebe, jedoch ohne dass eine deutliche Gewebs-Reaction in Wechselbeziehungen mit ihnen sichtbar war. Bei diesem Befunde lässt sich m. E. mit Sicherheit nur sagen, dass eine haematogene Nephritis purulenta durch Kokken erzeugt war. Ob daneben auch tubulogene Entzündungen mitgespielt haben, lässt sich nicht darthun. Noch viel weniger sind aber die vorgefundenen Schrumpfungen einigermaassen wahrscheinlich auf die etwaige tubulogene Infection zurückzuführen. Diese können, eine etwa in der Ausheilung begriffene Pyelonephritis vorausgesetzt, ebenso gut Folgen der sicher vorhandenen haematogenen Eiterung sein, wie jene. Für die Annahme des haematogenen Ursprunges der Infection finden sich auch in dem sonstigen Sectionsbefunde und in der Krankengeschichte unterstützende Momente. Wenn auch Herz und Endocard keinen Anhalt geben für eine embolische Nephritis purulenta, so wird diese doch aus folgenden Erwägungen erklärlich: Es lag senile Gangrän vor, — s. Krankenkengeschichte, Sections-Protocoll —. Einige Zehen rechts waren brandig, kein Puls in der rechten Arteria poplitea. Die Arteria lienalis war verstopft, die Milz gangraenös, an der Innenfläche der Aorta waren grobe Thromben sichtbar, — damit ist aber die Verschleppung infectiösen Materials vom Bein her wahrscheinlich. Das Vorhandensein der Stäbchen im Harncanälchen und im interstitiellen Gewebe findet auch ohne Cystitis und Pyelitis seine einfache Erklärung durch postmortale Einwanderung, eventuell vom Darm her (A. Birch-Hirschfeld). Der Fall Elmer's ist sonach als haematogene Nephritis purulenta auszuschliessen.

IV.

Es erübrigt noch, diejenigen nicht entzündlichen Krankheits-Processe auszuschliessen, welche narbige Schrumpfungen hervorzurufen vermögen: die arteriogene, bakterienfreie Embolie, Infarct und Nekrose.

Die Folgen einer Infarct-Bildung in der Niere durch Emboli oder Thrombose müssen sich an den Verbreitungsbezirk des verstopften Gefässes anschliessen. Regelmässig erscheint daher der Infarct auf dem Durchschnitte schon makroskopisch als ein

keilförmiger Bezirk[1]). Derselbe sieht blass, lehmfarbig, wie gekocht aus, reicht bis höchstens an die Grenze von Rinde und Mark, ist von derberer Consistenz und von einem rothen Hofe umgeben.

Das mikroskopische Bild ergiebt Folgendes: Der Bezirk ist nekrotisch und entspricht in seiner Ausdehnung regelmässig dem Versorgungsgebiete des verstopften Gefässes. Seine Umgebung, aber auch unter Umständen er selbst, ist hyperämisch. Ist das verstopfte Gefäss dann noch aufzufinden, fällt die Diagnose nicht eben schwer. Anders wenn der Infarct geheilt ist und sich auf dem Wege der peripherisch einsetzenden, reactiven Entzündung der Defect durch schrumpfendes Narbengewebe geschlossen hat. Solche Infarct-Narben sind dann von zahlreichem Bindegewebe gebildet, in welchem mehr oder weniger fibrös umgewandelte Glomeruli, rudimentäre, oder nach Thorel[45] und Ribbert[36] neugebildete Harncanälchen mit intensiv gefärbten kleinen Epithelien vorhanden sind. Häufig findet sich in ihm Pigment und Kalk abgelagert.

Wie schon Klebs[27] hervorhebt, sind diese Narben nicht eben leicht von den in Rede stehenden ausheilenden Schrumpfungen zu unterscheiden. Differentiell diagnostisch bleibt schliesslich lediglich die verschiedene Localisation und das Auffinden des verstopften Gefässes übrig.

In den beobachteten Fällen waren allerdings die Narben überall nicht an die Gefäss-Verbreitungsgebiete gebunden, vielmehr zogen Narbenbänder, — wenigstens in den ausgesprochensten Fällen — den Markstrahlen entlang in die Tiefe. Ueberall liessen sie sich auch bis tief hinein ins Mark verfolgen. Verstopfte Gefässe, welche die Annahme der Narben-Herkunft als Infarct-Narben rechtfertigen könnten, haben sich trotz sorgfältigsten Suchens nicht auffinden lassen. Ausserdem aber will es mich bedünken, als ob selbst in den ältesten Infarct-Narben niemals jener streifige, bandartige Charakter der Bindegewebs-Bildung so scharf ausgeprägt wäre, wie dies bei den obigen Fällen zu constatiren ist.

[1]) Die gegentheilige Ansicht Ribbert's[36] (Dieses Archiv Bd. 155) halte ich im Hinblick auf den anatomischen Bau der Niere nicht für überzeugend.

Ich glaube deshalb für die geschilderten Narben auch die Herkunft aus embolischem Infarct ausschliessen zu können.

Demnach bleibt allein die Schlussfolgerung übrig, dass die Schrumpfungen in den vorgetragenen Fällen, — mit Ausnahme des Falles Elmers —, ihre Entstehung den vorhandenen tubulogen-infectiösen Krankheitsprocessen verdanken.

Die Richtigkeit dieser Schlussfolgerung wird schliesslich noch zu erhärten sein durch eine nähere Betrachtung der Krankheitsbilder selbst, wie sie sich nach den verschiedenen Etappen gestaltet haben werden und gestalten mussten. Andererseits aber bleiben diejenigen Umstände aus der klinischen Beobachtung und dem sonstigen Sectionsbefunde zu erörtern, welche unterstützend herangezogen werden können.

In allen 6 Fällen sind Bakterien nachgewiesen, theils nach Gram gefärbte Kokken, theils nach Gram entfärbte Stäbchen. Erstere sind der Staphylokokken-Gruppe zuzurechnen, letztere müssen als Bacterium coli oder als aerogenes, oder als Proteus Hauser gelten.

Es kommt für die vorliegende Frage nicht darauf an, genau festzustellen, welcher der drei letzteren Gruppen die Stäbchen angehörten. Indessen möchte ich doch hervorheben, dass es sich im Falle Kolley mit grösster Wahrscheinlichkeit um Bacterium coli gehandelt hat. Hierzu bestimmt mich die Gestalt der Bakterien im Gewebe, andererseits die saure Beschaffenheit des Urins[1]). Aber auch im Falle Mynareck halte ich trotz der stark alkalischen Beschaffenheit des Urins dasselbe Bakterium für nachgewiesen. Da ich schon $3\frac{1}{2}$ Stunden post mortem unter den sorgfältigsten aseptischen Cautelen Ausstrich und Abimpfung vornehmen konnte und durch beide die Identität der gefundenen Stäbchen mit Bacterium coli commune sicher gestellt ist, so kann man m. E. eine postmortale Einwanderung hier nicht mit Wahrscheinlichkeit ins Feld führen. Was aber die dagegen sprechende alkalische Beschaffenheit des Urins betrifft, so muss in der Blase allerdings eine Misch-Infection, sei es mit Kokken, sei es mit Proteus Hauser, vorhanden gewesen sein. Indessen ist nicht

[1]) Vergl. Rovsing[38] und Flügge[14] II, S. 360ff. u. 340ff.

abzusehen, weshalb eine zeitlich voraufgehende Infection der Harnwege durch B. coli und eine spätere der Blase durch Kokken, — womit übrigens die Krankengeschichte sehr wohl in Einklang zu bringen ist, — oder Proteus Hauser in das Bereich der Unmöglichkeit gehören sollte. Andererseits wird man auch die Möglichkeit nicht ausschliessen können, dass bei bestehender Misch-Infection in der Blase die Niere doch allein durch Bacterium coli inficirt wird. Letzteres ist dann höchst wahrscheinlich, wenn die Alkalescenz des Urins durch Proteus Hauser verursacht war. Proteus Hauser vermehrt sich nach Flügge (S. 274) im Thierkörper erst dann, wenn die Gewebe durch andere Bakterien nekrotisirt sind.

Im Falle Erdmann habe ich aus dem mit den beiden anderen Fällen übereinstimmenden histologischen Bilde trotz der Alkalescenz des Urins die Ueberzeugung gewonnen, dass es sich auch da um Bacterium coli handelt.

Die gefundenen Mikroorganismen waren in allen Fällen die Erreger der eitrigen Entzündung. Ueberall ist zu verfolgen, wie in ihrer Umgebung das Erste die mangelhafte Färbung der Harncanälchen-Epithelien ist. Das Nächste ist dann der Zerfall der Epithelien, ihre Abstossung von der Propria, das Eindringen von Bakterien in das Bindegewebe, das Weitergreifen der Nekrose auf das umliegende Gewebe und das massenhafte Andringen von Leukocyten. Meist sind auch in denjenigen Heerden, wo die eitrige Einschmelzung schon weit fortgeschritten ist und die Mikroorganismen selbst ihr ephemeres Dasein durch Involutions- und Degenerations-Formen bezeugen, bald strangförmige, bald geschlängelte Strassen stärkerer leukocytärer Anhäufung sichtbar. Sie entsprechen der ursprünglichen Lagerung der Bakterien. Die Nekrose des interstitiellen Bindegewebes ist keine in allen Fällen ganz gleichmässige. In den Kokkenfällen ist, — ich möchte fast sagen wunderbarer Weise —, das bindegewebige, mit Leukocyten besetzte Gerüst in scheinbar weiter fortgeschrittenen Heerden noch sichtbar, als in den Coli-Fällen. Die demarkirten Heerde sehen dann wie ausgenagte Netze aus, in denen nur noch spärliche nekrotische Gewebsreste und meist nur vereinzelte Kokken sichtbar sind. Ein bindender Schluss auf ungleiche Werthigkeit der verschiedenen, hierbei ins Spiel kommenden Formen lässt

sich jedoch hieraus bei der verhältnissmässig geringen Zahl der Beobachtungen nicht ziehen.

Wucherungen an den Epithelien vor ihrem Absterben haben sich in unmittelbarem Zusammenhange mit beginnender Bakterien-Invasion nicht gezeigt. Wohl fanden sich hier und da Wucherungen, aber stets nur dort, wo Bakterien nicht unmittelbar vorhanden waren. Ich habe den Eindruck gewonnen, als ob sich dieses Verhalten etwa so gestaltete: wo sich, z. B. am Uebergange vom Schaltstück zum Ausführungscanälchen, Bakterien festgesetzt hatten, da ging die unmittelbare Umgebung sofort in Nekrose über. In dem zugehörigen centralen Abschnitte des Harn-Canälchens traten vor dem Zerfall Wucherungen auf. Erklären lässt sich dieses Verhalten vielleicht dadurch, dass das heilende Princip des Organismus sich zunächst bestrebt, den an der Invasions-Stelle gesetzten Verlust von noch intacten Epithelien her zu decken. Dies ist aber natürlich nur so lange möglich, als die producirenden Epithelien selbst nicht durch die Menge der zu ihnen dringenden Bakterien-Toxine in ihrer Vitalität gestört sind. Damit ist m. E. auch die Beobachtung in Einklang zu bringen, dass selbst in stark der eitrigen Einschmelzung nahen Heerden gerade die Glomeruli und ihre Umgebung häufig noch relativ wohl erhalten sind. Das Eindringen der Mikroorganismen in das Intertubular-Gewebe erfolgt nach meinen Beobachtungen erst dann, wenn nach Nekrotisirung der Harncanälchen-Epithelien, nach reichlichem Hervorbrechen von Leukocyten, nach Ueberschwemmung des Gewebes mit den Toxinen der zerfallenen Mikroorganismen der Boden gewissermaassen gedüngt ist.

Dass es sich thatsächlich um Wucherungen von Harncanälchen-Epithelien handelt[1]), dafür sprechen die Mitosen. Besonders aber erhellt dies aus solchen Bezirken, wo Epithelien, wie ein epitheliales Gewebe, in grösseren Plaques neben einander gelagert sich finden. Durch ein Herabschwemmen abgestossener Epithelien lassen sich solche Befunde m. E. nicht erklären.

Auch an den Glomeruli und dem Intertubular-Gewebe sind Wucherungen vor der Nekrotisirung beobachtet.

[1]) Schmidt u. Aschoff[42] S. 64.

Demarkirend abgesetzte Eiterheerde waren in jedem Falle vorhanden. Es fanden sich jedoch auch Heerde ohne Demarkations-Zone. Hier war die Leukocyten-Ansammlung in der Mitte des Heerdes oder strassenweise am stärksten und verringerte sich peripherisch ohne schärfere Grenzen.

Das Bild der Entzündungen ist also das der nekrotisirenden, eitrigen. Wo die Wirkung der Bakterien eine unmittelbare ist, tritt Nekrose ohne Wucherung ein. Wo sich dagegen höchstens Toxin-Wirkung allein geltend macht, da können zunächst Wucherungen zu Stande kommen. Wo die Wirkung der Toxine aufgehört hat, besiegt ist, da setzt die Wucherung, vor Allem der Bindegewebs-Bestandtheile, aber auch der Gefässe und Harn-Canälchen-Epithelien, von der Demarkations-Zone aus ein. Indessen scheint mir hier ein doppelter Weg gegeben. Entweder es tritt zunächst eine mehr oder weniger vollständige bindegewebige Abschnürung des verlorenen Bezirkes ein, von der aus der Defect allmählich geschlossen wird, oder es betheiligen sich an der Wucherung noch erhaltene centrale Bindegewebs-Bestandtheile. Wie, m. E., im Falle Kolley deutlich zu verfolgen ist, kann der Defect durch Wucherung von der „Kapsel“ her völlig geschlossen werden. Man sieht in den Serienschnitten, wie von den Winkeln und Kammern des Hohlraumes aus das Bindegewebe nach der freien Mitte zu sich vermehrt, wie die zunächst nur leicht eingesunkene Nieren-Oberfläche tiefer und tiefer, gegen das Centrum des Heerdes immer mehr spitzwinkliger eingezogen wird, wie schliesslich die Menge des Bindegewebes gegen das Centrum hin zunimmt. Hier wird sich also schliesslich die grösste Menge Bindegewebe befinden. Es resultirt dann daraus eine Narbe, welche in ihren centralsten Partien keinerlei ursprüngliche Gewebs-Bestandtheile, wie faserig umgebildete Glomeruli u. s. w., erkennen lässt, vielmehr nur von einem bald mehr, bald weniger stark kleinzellig infiltrirten Bindegewebe gebildet wird. In ihrer peripherischen Zone dagegen werden Glomeruli in allen Stadien faseriger Umbildung, Blutpigment, Kalk sich finden. Wo die Heerde bis an die Rinde reichen, sieht man diese fast ausschliesslich spitzwinklig eingezogen. Sie erscheinen dann mehr oder weniger keilförmig, oft so schmal, dass sie sich wie Bänder mit Rosetten daran in die Tiefe ziehen. Solche an

der Oberfläche strahlig aussehende Narbengebilde von grau-gelblicher, schmutziger Farbe sind am deutlichsten in den Fällen Lummel, Erdmann, Mynareck, Kolley ausgeprägt. Sie sind so charakteristisch, dass sie m. E. bei keinem anderen Schrumpfungs-Process zu finden und zu erklären sind, besonders dann, wenn ihre tiefen Ausläufer dem Zuge der Markstrahlen folgen.

Anders verhält es sich mit jenen Schrumpfungen, welche einen mehr chronischen Eindruck machen. Hier sind bindegewebige, in die Tiefe ziehende „Bänder" nicht ausgeprägt, vielmehr erscheint das kleinzellig infiltrirte Bindegewebe ohne scharfe Grenzen vermehrt (Fall Ende, Lachmann, Lummel, Mynareck). In ihnen sind überall Glomeruli, in allen Stadien faseriger Umbildung begriffen, sichtbar. M. E. sind auch solche Schrumpfungs-Vorgänge aus und durch die mikroskopischen Befunde zu erklären. Ein einzelner ausgeheilter Eiterheerd hinterlässt für sich nur eine kleine Narbe. Die zu dem vernichteten Bezirke gehörigen Glomeruli veröden und bilden sich faserig um, sofern sie nicht mit eingeschmolzen wurden. Liegt nun eine Anzahl kleinster Eiterheerdchen, — vergl. Ende, Lachmann, Lummel —, in grösserer Nähe zusammen, ohne zu confluiren, so kann es nicht Wunder nehmen, wenn das zwischen ihnen liegende Gewebe schrumpft. M. E. muss, wie schon oben angedeutet, die Vernichtung eines Theiles eines Harncanälchens auch den übrigen völlig lahm legen. Eine Regeneration mag bei geringerem Epithel-Defect vielleicht eintreten können[1]), ein vollkommener Ersatz oder Neubildung ganzer Canälchen ist jedoch meines Wissens noch nicht einwandsfrei beobachtet. Ohne einen solchen vermag ich mir nicht zu erklären, wie die Reste zum Theil vernichteter Canälchen noch functioniren sollten. Durch die Unterbrechung zwischen Kapsel- und Ausführungs-Canälchen wird die Abführung des Harns, falls das centrale Ende überhaupt noch functionirt, gehindert. Der Harn wird also im Gewebe angestaut werden müssen. Die Folge wird deshalb für das centrale Ende mindestens dieselbe sein müssen, wie die durch aseptische Ureter-Unterbindung für das ganze Organ herbeigeführte. Die Epithelien werden degeneriren und interstitielle Wucherungen werden in Folge des

[1]) Vgl. Thorel u. Ribbert in der beigefügten Literatur.

durch jene Degeneration oder durch die Harnstauung oder durch beide erzeugten Reizes eintreten[1]).

Ist dies aber richtig, so sind damit jene grösseren oder kleineren, anscheinend diffusen Schrumpfungen als secundäre Folgen des nekrotisirenden Entzündungs-Processes erklärt. Es ist diesbezüglich nicht abzusehen, warum nicht durch eitrige, infectiöse Entzündungen dieselben Folgen secundär gesetzt werden sollten, wie durch nicht eitrige. Allerdings ist es etwas Anderes, ob die wirkende Ursache auf dem Blut- oder dem rückläufigen Harnwege in die Nieren gelangt. Sind die wirklichen Ursachen im Blut kreisende Gifte, so wird man ihre Ubiquität, damit aber diffusere Ausbreitung ihrer directen oder secundären Folgen in den Nieren zugeben müssen. Sind aber die wirkenden Ursachen aufsteigende Mikroben, so ist es nicht nur natürlich, sondern steht auch im Einklange mit der Erfahrung, dass sie sich nicht in allen Harncanälchen festsetzen, dass ihre Toxine nicht überall wirksam werden, und dass somit auch secundäre Folgen nicht überall auftreten.

Gehe ich nun auf die Befunde im Einzelnen ein, so sind, — abgesehen von Fall Elmers No. 17 Tab. I —, die Schrumpfungen in den Fällen Lachmann, Ende, Lummel —, No. 7, 11, 14 Tab. I —, auf Pyelonephritis, erzeugt durch Staphylokokken, zurückzuführen.

Die Narben-Bildungen im Falle Lachmann. Es ist nur eine von der Oberfläche ausgehende Narbenbildung vorhanden, welche nicht den sonst gefundenen Typus des Ausheilungs-Processes trägt. Der Process ist hier noch nicht zu seinem Endeffect gediehen. Die Bildung erstreckt sich nicht continuirlich bis ins Mark. Trotzdem muss ich ihr, ebenso wie den anderen, innerhalb der Rinden- oder Markzone gelegenen, kleinen, weiter fortgeschrittenen Narben die Qualität ausheilender Processe zusprechen, da das ganze Bild eine andere Deutung nicht zulässt. Die einzelnen Heerde waren hier nicht so ausgedehnt, dass eine Confluenz eingetreten wäre. Dagegen war die Einzel-Invasion eine so reichlich disseminirte, dass in Verfolg der Nekrotisirung und des Ausfalles der Function der Tod noch vor Confluenz eintrat.

[1]) Orth[30] S. 133, Aufrecht[3] S. 40, 48 ff. (Literatur).

Für das Zustandekommen der Infection auf tubulogenem Wege spricht — negativ — das Fehlen hinreichenden anderweitigen Anhaltes für haematogene Infection, mangelnde Endocarditis, erst kurz vor dem Tode vorübergehend Fieber; positiv: die Strictura urethrae, die eitrige Cystitis und Ureteritis; für die Annahme der Narbenbildung als Heilungs-Vorgang die Krankengeschichte. Auf Salol u. s. w. trat Besserung der Cystitis, also Herabminderung des Nachschubs von Bakterien ein.

Die Narben-Bildungen im Falle Ende tragen den Charakter secundärer älterer Schrumpfungen. Offenbar waren nach dem Unfalle am 9. September 1899 die Harnwege inficirt worden (Beckenbruch, Blutharnen, Eiterung in der Inguinalbeuge). Noch am 9. Januar 1900 bestand Cystitis. Auf Salol- u. s. w. Behandlung gingen die Erscheinungen zurück (4. Februar 1900). Am 9. Februar liess sich ein Prostata-Abscess nachweisen. Darauf zuerst urämische Erscheinungen. Trotzdem tritt auf Argentum-Ausspülungen wieder leichte Besserung ein. Mit dem Nieren-Befunde verglichen, wird man in der Annahme nicht fehl gehen, dass die erste Schädigung der Niere zeitlich vor dem 9. Jan. 1900 liegt und zu diesem Zeitpunkte bereits abgeblasst war. Dann fand erneuter Nachschub der schädigenden Mikroben statt, welcher durch Salol-Behandlung gemindert wurde. Schliesslich drangen, nach Bildung des Prostata-Abscesses, so überreichlich Bakterien in die Nieren, dass sich das Organ ihrer nicht mehr erwehren konnte. Die Schrumpfungen sind jedenfalls vor Bildung des Prostata-Abscesses entstanden, die Infection der Niere war vor diesem Zeitpunkte eine geringere und hatte nur in jenem Bezirke stattgefunden. Beim Aufhören des Nachschubes von Bakterien heilten die Schäden narbig aus, und secundär entstanden nun die Schrumpfungs-Heerde. Bei dem erneuten Nachschub von Bakterien zur Zeit der Entstehung des Prostata-Abscesses überschwemmten diese nicht nur bisher noch intacte, sondern auch jene Schrumpfungs-Bezirke. Eine Infection auf dem Blutwege erscheint ausgeschlossen, obgleich der Milztumor für dieselbe sprechen würde; die tubulogene findet eine Stütze in der Cystitis und Ureteritis.

Die Narbengebilde im Falle Lummel tragen ausheilenden Typus. Es sind jedoch auch chronisch schrumpfende

Heerde vorhanden. Der Nachweis der tubulogenen Infection wird durch die schwere Cystitis und Ureteritis, andererseits durch den negativen Herz- und Milzbefund verstärkt. Klinisch spricht dafür die lange Dauer der Cystitis und die normale Temperatur.

In diesen drei Kokkenfällen sind jedoch die Narbengebilde nicht so typisch, wie in den drei Coli-Fällen.

In dem Falle Erdmann boten die Schrumpfungen, bis auf einen secundär geschrumpften Bezirk, das Bild narbiger Ausheilung der Infection. Die Section hat unterstützend das Vorhandensein einer in Heilung begriffenen Cystitis ergeben. Herz, Endocard und Milzbefund bieten keinen Anhalt für hämatogene Infection. Damit in Uebereinstimmung ergiebt die Krankengeschichte, dass die Cystitis in der Zeit vom 21. März bis 9. Juli 1900 auf Salol-Behandlung zurückging, dass kein Fieber vorhanden war. Allerdings war Lungen-Tuberculose zu constatiren. Die Nieren jedoch waren frei von Tuberkel-Bacillen.

In dem Falle Kolley zeigen alle Narben das typische Bild des Ausheilungs-Processes, und gerade hier kann man ihre Entstehung am Deutlichsten verfolgen.

Der sonstige Sectionsbefund giebt keinen Anlass zur Annahme haematogener Infection.

Die Ureteritis, Cystitis, Gangraena penis, Prostatitis purulenta lässt, im Zusammenhange mit den wenigen Daten der Krankengeschichte, Folgendes schliessen:

Eine Prostata-Hypertrophie veranlasste Urin-Retention und Katheterisirung. Der sich selbst katheterisirende Patient hat hierbei durch falsche Wege eine Infection der Urethra herbeigeführt, die sich schliesslich bis in die Nieren fortsetzte. Durch Blasenspülungen und Salol-Behandlung wurde scheinbare Heilung erzielt (9. Juni). Bald aber (19. Juni) trat Nachschub der schädigenden Bakterien von der Prostata her ein. Trotz erneuter Behandlung wurden frische Infectionen gesetzt, während die früheren in Heilung übergingen.

Auch der Fall Mynareck weist fast ausschliesslich Narben auf, denen ich den Charakter des Ausheilungs-Processes vindiciren muss. Nur in einem Bezirke ist eine secundäre Schrumpfung in Bildung begriffen.

Der weitere Sectionsbefund und die Krankengeschichte unterstützen auch hier die histologische Diagnose. In Folge der Verlegung der Urethra entwickelte sich wahrscheinlich schon seit langer Zeit, mindestens seit Weihnachten 1899, eine Cystitis, Ureteritis und Pyelonephritis. Der Patient katheterisirte sich selbst und wurde seit Mitte Mai (14 Tage vor seinem Tode) mit Blasenspülungen und Salol behandelt. Wurde hierdurch auch der Nachschub infectiösen Materials hintenan gehalten, so war doch der Process schon so weit gediehen, dass Exitus eintrat. Anhaltspunkte für hämatogene Infection gewähren weder Herz noch Endocard, noch auch die Krankengeschichte.

Ganz besonders hervorzuheben bleibt jedoch, dass hier, wie in dem Falle Erdmann, in einigen Narbenbezirken selbst Bakterien-Reste nachzuweisen waren.

Damit ist also der unmittelbare Zusammenhang zwischen Infection und Schrumpfung dargethan.

Zusammenfassung der gewonnenen Resultate.

1. Der in den beobachteten Fällen herrschende Krankheits-Process war ein infectiöser;

2. die inficirenden Mikroorganismen sind auf dem rückläufigen Harnwege in die Nieren gelangt;

3. die Mikroorganismen, theils Staphylokokken, theils Bacillus coli haben in den Nieren das Krankheitsbild der nekrotisirenden Entzündung gesetzt;

4. Unterschiede in dem pathologisch-histologischen Befunde je nach Art dieser beiden specifischen Erreger sind nicht mit allgemeiner Gültigkeit zu ermitteln gewesen;

5. in 5 der 16 beobachteten Fälle infectiöser tubulogener Nieren-Entzündung, also in 31 pCt., haben sich in den Nieren Schrumpfungen gefunden, welche den Charakter schwielig-narbiger Ausheilung tragen;

6. in zweien dieser fünf Fälle liessen sich innerhalb der Narbenbezirke selbst deutliche Ueberreste von Bakterien nachweisen;

7. ob im Verlaufe des Ausheilungs-Processes eine Neubildung vollkommener Tubuli stattfindet, hat sich mit Sicherheit nicht ermitteln lassen. Wucherungen der Epithelien von Harn-Canälchen waren dagegen oft zu verfolgen;

8. ob die vorstehenden Ergebnisse mutatis mutandis auch auf solche Nieren-Abscesse übertragen werden dürfen, die auf haematogener Verschleppung von Staphylokokken und Bacillus coli beruhen, muss vorläufig dahin gestellt bleiben.

Literatur.

1. Arnheim: Coagulations-Nekrose u. Kernschwund. Dieses Archiv, Bd. 120.
2. Aschoff: Regeneration und Hypertrophie. Lubarsch-Ostertag, Ergebnisse, 1898, S. 22.
3. Aufrecht: Diffuse Nephritis und die Entzündung im Allgemeinen. Berlin 1879.
4. Baginsky: Archiv für Kinderheilkunde Bd. XXII, S. 232.
5. Bartels: Die allgemeine Symptomatologie der Nieren-Krankheiten und die diffusen Erkrankungen der Nieren. v. Ziemssen, Handbuch u. s. w. IX, 1. Leipzig 1875.
6. Bernhard: Ueber Schrumpf-Nieren im Kindesalter. Deutsche med. Wochenschrift 1897, No. 22.
7. F. V. Birch-Hirschfeld: Lehrbuch der patholog. Anatomie II, 2. Leipzig 1895.
8. A. Birch-Hirschfeld: Ueber das Eindringen von Darm-Bakterien, besonders des Bacterium coli commune in das Innere von Organen. Ziegler-Nauwerck, Beiträge, Jena 1898, XXIV, S. 304.
9. J. R. Bradford: Preliminary note on atrophy of the kidney, produced experimentally. Referat. Jahresberichte 1898, S. 249.
10. Briedl u. Krauss: Ueber die Ausscheidung von Mikroorganismen durch drüsige Organe. Zeitschr. f. Hyg. u. Infections-Krankheiten XXII, S. 383.
11. Cohnheim: Vorlesungen über allgemeine Pathologie II. Berlin 1880.
12. W. F. Councilman: Acute Interstitial-Nephritis. Fortschritte der Med. 1899, S. 382.
13. Ebstein: Nieren-Krankh. v. Ziemssen, Handb. IX, 2. Leipzig 1875.
14. Flügge: Mikroorganismen, 3. Aufl., I, II. Leipzig 1896.
15. Friedemann: Veränderungen der kleinen Arterien bei Nieren-Erkrankungen. Dies. Arch. Bd. 159, Heft 3.
16. P. Grawitz: Zur Theorie der Eiterung. Dies. Arch. Bd. 116.
17. Derselbe: Die histologischen Veränderungen bei der eitrigen Entzündung. Dies. Arch. Bd. 118.
18. Günther: Bacteriologie.
19. Hansemann: Zur patholog. Anatomie der Malpighi'schen Körperchen. Dies. Arch. Bd. 110.
20. Hauser: Bakterien-Befunde bei Leichen. Fortschritte 1898, S. 515
21. Heim: Bakteriologie. 2. Aufl. Stuttgart 1898.

22. Jores: Die pathologischen Gerinnungs-Vorgänge. Lubarsch-Ostertag, Ergebnisse u. s. w. 1898, S. 16, Literatur.
23. Israel: Deutsche med. Wochenschr. 1898, No. 28.
24. v. Kahlden: Technik. 5. Aufl. Jena 1898.
25. Kaufmann: Lehrbuch der speciellen patholog. Anatomie. Berlin 1896.
26. Kiessling: Bacterium coli. Hyg. Rundschau 1893, S. 760.
27. Klebs: Handbuch der pathologischen Anatomie I, 2. Berlin 1876.
28. Langhans: Die entzündlichen Veränderungen der Glomeruli. Dieses Archiv Bd. 99 und 112.
29. Lubarsch: Entzündung. Lubarsch-Ostertag, Ergebnisse u. s. w., 1896, S. 611, Literatur.
30. Orth: Lehrbuch der speciellen patholog. Anatomie II, 1. Berlin 1893.
31. E. Ponfick: Die Entwicklung der Entzündungslehre im 19. Jahrhundert. Sonderabdruck aus der Berl. klin. Wochenschr. 1900, No. 11, 12, 13.
32. Posner u. Lewin: Untersuchung über die Infection der Harnwege. Centralblatt für Harn- und Sexualorgane VII. Leipzig, 1876 S. 405 u. 501.
33. Rahlff: Studien über den Coli-Bbacillus. Dissert. Kopenhagen 1897. Referat in Jahresberichte 1898, S. 275.
34. v. Recklinghausen: Centralblatt für die medicin. Wissenschaften IX. 1871, S. 713.
35. Ribbert: Lehrbuch der pathologischen Histologie. Bonn 1896.
36. Derselbe: Nieren-Infarct u. s. w. Dies. Arch. Bd. 155, S. 201.
37. Rosenstein: Pathologie u. Therapie der Nieren-Krankheiten. 3. Aufl. Berlin 1886.
38. Rovsing: Klinische und experimentelle Untersuchungen über die infectiösen Krankheiten der Harnorgane; Uebersetzung. Berlin, 1898.
39. Samuel: Selbstheilung der Entzündungen und ihre Grenzen. Dieses Archiv Bd. 126, S. 81ff.
40. Derselbe: Entzündung. Lubarsch-Ostertag, Ergebnisse u. s. w. S. 64. Literatur.
41. Savor: Zur Aetiologie der acuten Pyelonephritis. Wiener klin. Wochenschrift 1894, S. 58, 80.
42. M. B. Schmidt u. Aschoff: Die Pyelonephritis in anatomischer und bakteriologischer Beziehung. Jena 1893.
43. B. Schürmeyer: Zur . . . und Kenntniss der cellularen Reactions-Erscheinungen nach Infections-Krankheiten. Centralblatt für Bakteriologie XXIII, 5, 6.
44. H. Senator: Die Erkrankungen der Niere. Nothnagel, specielle Pathologie u. s. w. XIX. Wien 1896.
45. Chr. Thorel: Ueber Regeneration von Nieren-Epithelien. Dieses Archiv Bd. 146.

46. Derselbe: Dieses Archiv Bd. 157, S. 189.
47. Ziegler: Ursachen der Nieren-Schrumpfung. Archiv für klin. Med. XXV, S. 586.
48. Derselbe: Allgemeine Pathologie. 9. Aufl. Jena 1898.
49. Zuckerkandl: Erkrankungen der Blase. Nothnagel, specielle Pathologie u. s. w. XIX. Wien 1898. Literatur S. 263.

(Separatabdruck aus Virchow's Archiv für pathologische Anatomie und Physiologie und für klinische Medicin. 166. Band. 1901.)

Druck und Verlag von Georg Reimer in Berlin.

Thesen.

1. Auch grössere, durch infektiöse Processe hervorgerufene Herderkrankungen der Nieren können unter Narbenbildung ausheilen.

2. Die von manchen Autoren aufgestellte Behauptung:
   zerstörte Harnkanälchen könnten vollkommen wieder ersetzt werden,
   trifft für eine Reihe von Fällen nicht zu.

3. Die Akkomodation des menschlichen Auges wird durch Entspannung der Zonula Zinnii herbeigeführt.

Lebenslauf.

Ich, Otto Franz Paul Albrecht Brucauff, geboren zu Königshütte in Oberschlesien am 5. Mai 1864 als Sohn des Kgl. Hüttendirektors z. D. Otto Brucauff und seiner Ehefrau Pauline, geb. Hering, evangelischer Religion, besuchte das städtische Johannes-Gymnasium zu Breslau und das Kgl. Gymnasium zu Lyck in Ostpreussen und erwarb mir auf ersterem Ostern 1884 das Zeugniss der Reife. Von diesem Zeitpunkte bis Ostern 1887 studirte ich in Breslau Jura und Cameralia, bestand im September 1887 das Referendar-, im Juni 1892 das grosse juristische Staatsexamen und gehörte als Gerichtsassessor, und zwar bei der Kgl. Staatsanwaltschaft zu Breslau, dem preussischen Staatsdienste bis zum Jahre 1895 an. Von da ab bis Ostern 1897 beschäftigte ich mich in meinem Elternhause zu Breslau mit Privatstudien, bezog dann nochmals die Universität Breslau und studirte Medizin. Am 13. Februar 1899 bestand ich die ärztliche Vorprüfung und beendete am 11. Januar 1902 das medizinische Staatsexamen. Die von der Medizinischen Fakultät zu Breslau für das Jahr 1900/01 gestellte Preisaufgabe bearbeitete ich und erhielt neben dem vollen Preise auf Grund derselben freie Doktorpromotion.

Vorlesungen hörte ich bei folgenden Herren Professoren und Dozenten:

Bonhoeffer, Born †, Chun, Cohn †, Czerny, Filehne, Flügge, Groenouw, Hasse, Heine, Henke, Henle, Hürthle, Kast, Kausch, Kionka, Kühnau, Kükenthal, Kümmel, Küstner, Ladenburg, Lesser, Meyer, v. Mikulicz-Radecky, Neisser, Partsch, Pfannenstiel, Ponfick, Richter, Röhmann, Schäffer, Thiemich, Uhthoff, Wernicke.

Allen diesen meinen verehrten Lehrern spreche ich meinen ergebensten Dank aus.